

EGE TIP



ayın kitabı

Sayı
158

OFTALMOSKOPI

Editör

Doç. Dr. Cumali DEĞİRMENCI

OFTALMOSKOPI

EDİTÖR

Doç. Dr. Cumali Değirmenci

158

OFTALMOSKOPI

EDİTÖR

Doç. Dr. Cumali Değirmenci

e-ISBN: 978-605-338-499-1

Ege Üniversitesi Yönetim Kurulunun 05.05.2026 tarih ve 9/19 sayılı kararı ile yayınlanmıştır.

© Bu kitabın tüm yayın hakları Ege Üniversitesi'ne aittir. Kitabın tamamı ya da hiçbir bölümü yazarının önceden yazılı izni olmadan elektronik, optik, mekanik ya da diğer yollarla kaydedilemez, basılamaz, çoğaltılamaz. Ancak kaynak olarak gösterilebilir.

Eserin bilim, dil ve her türlü sorumluluğu yazarına/editörüne aittir.

T.C. Kültür ve Turizm Bakanlığı Sertifika No. 81195

Ege Üniversitesi Yayınları

Ege Üniversitesi Basım ve Yayınevi

Bornova -İzmir

Tel: 0 232 342 12 52

E-posta: basimveyayinevisbm@mail.ege.edu.tr

Yayın Link

https://basimveyayinevi.ege.edu.tr/tr-15096/tip_fakultesi_ayin_kitaplari.html

Yayın Tarihi: Mayıs, 2026

Ege Üniversitesi Tıp Fakültesi Alt Yayın Komisyonu

Baş Editör:

Prof. Dr. Okan BİLGE

Üyeler:

Prof. Dr. Ayşegül AKGÜN

Prof. Dr. Yiğit UYANIKGİL

Doç. Dr. Cenk ERASLAN

Doç. Dr. Ayşe GÜLER

Prof. Dr. Çığır Biray AVCI

Prof. Dr. İlkben GÜNÜŞEN

Prof. Dr. İpek KAPLAN BULUT

Doç. Dr. Gökay ÖZÇELTİK

Yazışma Adresi

Ege Üniversitesi Rektörlüğü Sağlık Uygulama ve Araştırma Merkezi
Müdürlüğü Kalite Direktörlüğü Yayın Birimi
Bornova / İZMİR

Tel : (0 232) 390 3103

Tel : (0 232) 390 3186

Fax : (0 232) 342 2142

e-posta : egedergisi35@gmail.com

YAZARLAR

Doç. Dr. Cumali Deęirmenci

Ege Üniversitesi Tıp Fakóltesi
Göz Hastalıkları Anabilim Dalı

Prof. Dr. Melis Palamar Onay

Ege Üniversitesi Tıp Fakóltesi
Göz Hastalıkları Anabilim Dalı

Prof. Dr. Suzan Güven

Ege Üniversitesi Tıp Fakóltesi
Göz Hastalıkları Anabilim Dalı

Prof. Dr. Özlem Barut Selver

Ege Üniversitesi Tıp Fakóltesi
Göz Hastalıkları Anabilim Dalı

Doç. Dr. Elif Demirkılınç Biler

Ege Üniversitesi Tıp Fakóltesi
Göz Hastalıkları Anabilim Dalı

Doç. Dr. Serhad Nalçacı

Ege Üniversitesi Tıp Fakóltesi
Göz Hastalıkları Anabilim Dalı

Doç. Dr. Mine Esen Barış

Ege Üniversitesi Tıp Fakóltesi
Göz Hastalıkları Anabilim Dalı

Dr. Öğr. Üyesi Zeynep Akgün

Ege Üniversitesi Tıp Fakóltesi
Göz Hastalıkları Anabilim Dalı

Dr. Özer Sakin

Ege Üniversitesi Tıp Fakóltesi
Göz Hastalıkları Anabilim Dalı

ÖNSÖZ

Oftalmoskopi, göz muayenesinin temel taşlarından biri olarak klinik pratiğin vazgeçilmez bir unsurudur. Retina, optik disk, damar yapıları ve arka segmentin diğer bileşenlerinin doğru değerlendirilmesi, pek çok oftalmolojik hastalığın erken tanısı ve izleminde kritik rol oynar. Bununla birlikte, doğru bir oftalmoskopik muayene gerçekleştirmek, deneyim ve gözlem becerisinin yanında temel teorik bilgi de gerektirir.

Bu kitap, oftalmoskopik muayene tekniklerini, oftalmoskopide kullanılan cihazları, toplayıcı lensleri ve bunların optik çalışma prensiplerini bütüncül bir yaklaşımla ele almayı amaçlamaktadır. Her bölüm, hem asistan hekimlere hem de klinik pratiğinde oftalmoskopiye yoğun olarak kullanan uzmanlara rehberlik edecek biçimde tasarlanmıştır. Amaç, okuyucuya sadece teorik bilgi sunmak değil, aynı zamanda pratik uygulamada da yol gösterici bir kaynak sağlamaktır.

Bu bağlamda, Ayın Kitabı serisinin basımına olanak sağlayan Ege Üniversitesi Tıp Fakültesi Dekanlığına, Yayın Alt Komisyon Başkan ve üyelerine ve Yayın Birimi çalışanlarına, kitabın hazırlanmasında emeği geçen tüm meslektaşlarıma teşekkürlerimi sunarım.

Doç. Dr. Cumali DEĞİRMENCİ

İzmir, 2026

İÇİNDEKİLER

Bölüm 1: Temel Fundus Anatomisi.....	1
Dr. Özer Sakin	
Dr. Öğr. Üyesi Zeynep Akgün	
Doç. Dr. Cumali Değirmenci	
Bölüm 2: Tarihçe.....	5
Dr. Özer Sakin	
Doç. Dr. Mine Esen Barış	
Doç. Dr. Cumali Değirmenci	
Bölüm 3: Oftalmoskopide Temel Optik Prensipler.....	9
Dr. Özer Sakin	
Doç. Dr. Cumali Değirmenci	
Doç. Dr. Elif Demirkılınç Biler	
Bölüm 4: Toplayıcı Lensler.....	23
Dr. Özer Sakin	
Doç. Dr. Cumali Değirmenci	
Prof. Dr. Suzan Güven	
Bölüm 5: Cihazlar.....	42
Dr. Özer Sakin	
Doç. Dr. Cumali Değirmenci	
Prof. Dr. Melis Palamar Onay	
Bölüm 6: Oftalmoskopik Muayene.....	53
Dr. Özer Sakin	
Doç. Dr. Cumali Değirmenci	
Prof. Dr. Özlem Barut Selver	
Bölüm 7: Fundus Kamera.....	72
Dr. Özer Sakin	
Doç. Dr. Cumali Değirmenci	
Doç. Dr. Serhad Nalçacı	

BÖLÜM 1

TEMEL FUNDUS ANATOMİSİ

Dr. Özer Sakin

Ege Üniversitesi Tıp Fakültesi
Göz Hastalıkları Anabilim Dalı

Dr. Öğr. Üyesi Zeynep Akgün

Ege Üniversitesi Tıp Fakültesi
Göz Hastalıkları Anabilim Dalı

Doç. Dr. Cumali Değirmenci

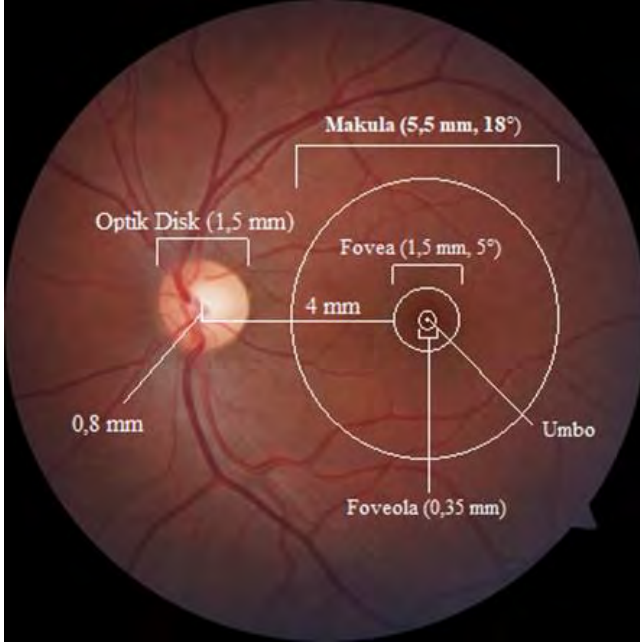
Ege Üniversitesi Tıp Fakültesi
Göz Hastalıkları Anabilim Dalı

Köken olarak Antik Yunanca'da göz anlamına gelen "ophthalmos" ve gözlelemek anlamına gelen "skopeo" kelimelerinin birleşiminden oluşan oftalmoskopi, gözün arka segmentinin görüntülenmesine verilen isimdir ve bir oftalmoskop tarafından gerçekleştirilir. Fundus terimi ise göz küresinin iç ve arka kısmına verilen isimdir. Fundus optik sinir, makula, retina ve koroidi içerir. Arka kutup olarak isimlendirilen bölge ise temelde optik disk ve makulayı içeren vasküler arkadların hemen periferine kadar uzanan santral bölgedir (Şekil-1). Fundustaki patolojileri tanımak için öncelikle normal fundus anatomisinin bilinmesi gerekmektedir.

Optik sinir, diskin santrali horizontal meridyenin hemen superiorundan olacak şekilde posterior skleradan gözü terk eder. Optik disk, minimal derecede vertikal olarak ovaldir ve normalde pembe renge sahiptir. Santralinde bulunan depresyon bölgesi fizyolojik optik çukur olarak isimlendirilir. Cinsiyet ve ırka bağlı küçük değişiklikler olmakla birlikte

ortalama olarak optik disk vertikal olarak 1,75 mm, horizontal olarak 1,5 mm çapa sahiptir. Oftalmoskopi sırasında tespit edilen lezyonların boyutu ve uzaklıkları genellikle optik disk çapı cinsinden ifade edilir ve 1 disk çapı 1,5 mm (1500 mikron) olarak belirlenmiştir (1).

Retina sinir lifi tabakası, ganglion hücre aksonlarını içermekte ve optik diske doğru uzanmaktadır. Temporaldeki lifler fovea etrafında arkuat olarak uzanarak optik diske ulaşmaktadır. Bu lifler, demetler halinde en kalın oldukları optik diskin vertikal kutuplarında ve özellikle inferotemporal ve superotemporalde oftalmoskopi ile değerlendirilebilir (2).



Şekil-1. Sağlıklı bir insan fundusunda arka kutbun görüntüsü ve önemli yapıların boyutları. Kliniğimizde kullanılan Visucam (Zeiss, Oberkochen, Almanya) fundus kamera ile elde edilmiş görüntü (Ege Üniversitesi Göz Hastalıkları Arşivi).

Makula, keskin sınırlara sahip değildir ve majör temporal vasküler arklar tarafından sınırlanan yaklaşık 5,5 mm çapındaki (yaklaşık 18°) alanı ifade etmektedir. Fovea ise makula santralinde bulunan, iç retina katlarının progresif incelmesinin görüldüğü alandır. Boyutu yaklaşık 1,5 mm (5°) çapındadır ve optik disk santralinde göre 4 mm temporalde ve 0,8 mm inferiordadır. Fovea çevresinde retinal incelmanın sebep olduğu halkasal ışık refleksi bulunur. Foveal avasküler zon adı verilen yaklaşık 0,4-0,5 mm çapındaki bölgede, retina metabolik ihtiyaçları için koryokapillerise bağımlıdır. Foveola ise foveanın santralinde bulunan yaklaşık 150-200 µm'lik alandır ve santralinde ışığın en parlak şekilde yansıtıldığı bir nokta bulunur. Bu parlak ışık reflesinin olduğu nokta ise umbo olarak isimlendirilir (1, 3).

Ekvator, gözün en geniş enlemidir ve korneal apeks ile fovea arasında orta hattadır. Ekvator, anatomik bir yapı olmayıp diğer yapılar referans alınarak pozisyonu tanımlanmıştır. Eksternal olarak limbustan 13 mm uzaklıktadır. Ekvator, oftalmoskopik olarak ise retinanın en periferi ile pars plana arasındaki bileşke olan ve testere dişi şeklinde bir görünüme sahip ora serratadan, 4 disk çapı uzaklıkta ve vorteks ven ampullalarının anteriorundadır. Ora serrata ve ekvator arasındaki retina alanı ise tüm alanın üçte birini kapsamaktadır (1, 3). Arka kutup ile vorteks ven ampullalarının posterior kenarı arasındaki bölge midperifer olarak isimlendirilirken vorteks ven ampullalarının anteriorunda kalan kısım uzak perifer olarak isimlendirilir (4).

Tanısal lokalizasyon amacıyla fundus fovea merkez kabul edilerek horizontal ve vertikal hatlar ile kadranslara ayrılmıştır. Örneğin koroiddeki uzun siliyer arterler, horizontal olarak saat 3 (0°) ve saat 9 (180°) yönlerinde uzanır. Kısa siliyer arter ve sinirler ise superior ve inferior vertikal meridyenlere yakın uzanmaktadır (1, 3).

Oküler media ise kristalin lens ve vitreusu içermektedir. Vitreus sabit bir forma sahip değildir ve yaşla birlikte değişime

uğramaktadır. Vitreus gövdesi, ortasından Cloquet Kanalı veya Hyaloid Kanal adı verilen küçük transparan bir kanal optik diskten vitreus gövdesine uzanmaktadır. Hyaloid membranın invajinasyonu ile oluşmuş bu kanal, embriyonik dönemde gelişen, lensi besleyen hyaloid arterin kalıntısıdır. Vitreus tabanı ise ora serrata ya yakın bir bölgeden sıkıca ora serrata ve retina ya tutunmuştur (1, 5).

KAYNAKLAR

1. Blomquist PH. Practical Ophthalmology: A Manual for Beginning Residents. 7th edition. San Francisco, American Academy of Ophthalmology; 2015; 229-232.
2. Wang CY, Zheng YF, Liu B, Meng ZW, Hong F, et al. Retinal nerve fiber layer thickness in children: The Gobi Desert Children Eye Study. Invest Ophthalmol Vis Sci 2018; 59: 5285-5291.
3. Salmon JF. Kanski's Clinical Ophthalmology. 9th edition. Amsterdam, Elsevier; 2020; 556, 654.
4. Patel SN, Shi A, Wibbelsman TD, Klufas MA. Ultra-widefield retinal imaging: An update on recent advances. Ther Adv Ophthalmol 2020; 12: 251584141989949.
5. Kagemann L, Wollstein G, Ishikawa H, Gabriele ML, Srinivasan VJ, et al. Persistence of Cloquet's canal in normal healthy eyes. Am J Ophthalmol 2006 Nov; 142(5): 862–864.

BÖLÜM 2

TARİHÇE

Dr. Özer Sakin

Ege Üniversitesi Tıp Fakültesi
Göz Hastalıkları Anabilim Dalı

Doç. Dr. Mine Esen Barış

Ege Üniversitesi Tıp Fakültesi
Göz Hastalıkları Anabilim Dalı

Doç. Dr. Cumali Değirmenci

Ege Üniversitesi Tıp Fakültesi
Göz Hastalıkları Anabilim Dalı

Vitreoretinal hastalıkların tanısında ve yönetiminde önemli bir muayene yöntemi olan oftalmoskopi direkt ve indirekt olmak üzere iki türe ayrılır.

Direkt oftalmoskopi fikri ilk olarak William Cumming'in 1846'da yayınladığı bir makalede "eğer göze tutulmuş bir ışık kaynağı ile gözlemci bir kişinin görüş hattı aynı aksta çakışırsa her göz aydınlatılabilir" görüşü ile ortaya konmuştur (1). 1847'de ilk oftalmoskop dizaynı Charles Babbage tarafından bildirilmiştir (2). Oftalmoskop ile retina muayenesini ise 1851'de Hermann von Helmholtz bildirmiştir ve günümüzde kullanılan direkt oftalmoskop tasarımlarının öncüsünü de ilk olarak kendisi tanıtmıştır (3, 4). Bir yıl sonra Christian Ruete, içbükey odaklama aynası kullanarak Helmholtz'un tasarımında değişiklikler yapmış ve böylece fundusun stereoskopik ve daha geniş bir görüntüsünü sağlamak için indirekt oftalmoskopi tanıtmıştır (3).

Helmholtz'un oftalmoskopi ilk tanımlamasından sonra yıllar içerisinde yüzlerce varyantı ortaya konmuş ve üretilmiştir.

Oftalmoskopun belki de en kullanışlı ve başarılı varyantı, ilk kez 1945'te Charles Louis Schepens tarafından tanımlanan binoküler indirekt oftalmoskoptur (5). Dr. Charles Louis Schepens retina dekolmanı hastalarını daha kolay muayene edebilmek için bu cihazı geliştirmiştir. Diğer göze bir lens ekleyerek binoküler bir oftalmoskop tasarlayan Dr. Schepens, bu cihaz ile stereoskopik ve geniş açılı bir görüntü elde etmiştir (5).

Schepens'in geliştirdiği prototipi baz alan, modern binoküler indirekt oftalmoskoplar günümüzde dünya çapında çoğu oftalmolog tarafından yaygın olarak kullanılmaktadır. Binoküler indirekt oftalmoskoplar, yıllar içerisinde geliştirilmeye devam edilmişlerdir. Günümüzde ayarlanabilir interpupiller mesafe, ayarlanabilir aynalar, kırmızıdan arındırılmış ve kobalt mavisi filtreler, şarj edilebilir pil ile çalışabilme, video kayıt gibi pek çok özellik bu cihazlara entegre edilmiş durumdadır. Fotokoagülasyon lazer sistemleri de bu cihazlara adapte edilerek retinal yırtık ve prematüre retinopatisi gibi patolojilerin tedavisinde önemli rol oynamaktadır.

Direkt oftalmoskoplar ise günümüzde sadece oftalmologlar tarafından değil, diğer branş hekimlerince de kullanılmaktadır. Hatta gelişen muayene cihazları nedeniyle oftalmoloji pratiğinde kullanımı azalmaktadır.

Yarık lamba biyomikroskopi tarihçesine bakılacak olursa ilk olarak Purkinje, 1823'te bir lamba kullanarak el ile kullanılan bir merceği eğik aydınlatmayla büyötmeye çalışan elde taşınan bir yarık lamba geliştirmeye çalışmıştır (6). De Wecker ise 1863'te ilk oftalmomikroskopi tasarlamıştır (6). Wecker'in buluşu Siegfried Czapski tarafından 1899 yılında hareket edebilen ışık kaynağı ve binokülerite eklenerek geliştirilmiştir (6). Modern yarık lamba biyomikroskopinin öncüsü, 1911'de İsveçli Nobel ödüllü fizikçi Allvar Gullstrand tarafından Zeiss firması ile işbirliği içinde geliştirilmiştir (7).

Gullstrand, buluşunu kornea ve astigmatizma yapısıyla ilgili araştırmaları ilerletmek için kullandı. 1930'larda İsviçreli mucit ve göz doktoru Hans Goldmann, Gullstrand'ın yarık lamba biyomikroskopunu daha da geliştirerek ışık ışınının konverjans noktasının mikroskobun odak noktasıyla çakışmasını sağlamıştır. Goldmann'ın çift odaklı yarık lamba biyomikroskopları, 1958'den itibaren İsviçreli girişimci Haag Streit tarafından üretildi ve piyasada satılan ilk yarık lamba biyomikroskoplar olarak yerini aldı (8). LED ışık kaynaklarının ortaya çıkışı gibi aydınlatma teknolojisindeki küçük ilerlemelerin dışında, bu cihazlar günümüzün yarık lamba biyomikroskopları ile hemen hemen aynıdır. Yarık lamba biyomikroskop, korneanın yüksek refraktif gücü nedeniyle gözün 1/3 ön kısmının muayenesi için ideal olup non-kontakt yardımcı lenslerin geliştirildiği 1980'li yıllara kadar fundus muayenesi için çok kullanılmamıştır. 1985 yılında Lundberg tarafından non-kontakt 60 diyoptri (D) lens ile biyomikroskopik fundus muayenesi bildirilmiştir. David Volk ise 1985 yılında yarık lamba biyomikroskopi için lensler geliştirerek bunların patentini almış ve oftalmolojinin kullanımına sunmuştur (7). Bu lensler sayesinde modern yarık lamba biyomikroskopi günümüzdeki halini almıştır. Bu gelişmelere paralel olarak yarık lamba biyomikroskopi ile günümüzde hem ön segment hem de arka segment muayenesi pratik bir şekilde yapılabildiği için neredeyse vazgeçilmez olmuştur.

KAYNAKLAR

1. Cumming W. On a luminous appearance of the human eye, and its application to the detection of disease of the retina and posterior part of the eye. Med Chir Trans 1846; 29: 283-296.
2. Keeler CR. 150 years since Babbage's ophthalmoscope. Arch Ophthalmol 1997 Nov; 115(11): 1456-1457.
3. Keeler CR. The ophthalmoscope in the lifetime of Hermann von Helmholtz. Arch Ophthalmol 2002 Feb; 120(2): 194-201.

4. Schett A. The discovery of the ophthalmoscope by Herman von Helmholtz (1824-1894). *Strabismus* 1999 Dec; 7(4): 241-244.
5. Schepens CL. A new ophthalmoscope demonstration. *Trans Am Acad Ophthalmol Otolaryngol* 1947; 51: 298-301.
6. Gellrich MM. History of the slit lamp. In: Gellrich MM, ed. *The Slit Lamp*. Berlin, Heidelberg; Springer Berlin Heidelberg, 2014; 189-210.
7. Gellrich MM. The fundus slit lamp. *Springerplus* 2015; 4: 56.
8. Gloor BP. Hans Goldmann (1899-1991). *Eur J Ophthalmol* 2010; 20(1): 1-11.

BÖLÜM 3

OFTALMOSKOPİDE TEMEL OPTİK PRENSİPLER

Dr. Özer Sakin

Ege Üniversitesi Tıp Fakültesi
Göz Hastalıkları Anabilim Dalı


Doç. Dr. Cumali Değirmenci

Ege Üniversitesi Tıp Fakültesi
Göz Hastalıkları Anabilim Dalı

Doç. Dr. Elif Demirkılınc Biler

Ege Üniversitesi Tıp Fakültesi
Göz Hastalıkları Anabilim Dalı

Retinanın tamamı, eğer yayılıp düzleştirilebilir ise yaklaşık olarak büyük bir posta pulu boyutuna ulaşır ve retina üzerindeki önemli yapılar oldukça küçüktür (Şekil-1).



Şekil-1. Diseke edilmiş insan retinasının görünümü (2).

Örneğin; optik sinir başının çapı 1,5 milimetredir ve majör kan damarları yalnızca 0,1–0,2 milimetre çapındadır. Belirgin papilödem yani optik sinir başının 3,00 D yükselmesi yalnızca yükseklikteki 1 mm değişime eşdeğerdir. Kan damarları, hemoraji ve eksudalar gibi çoğu kırmızı ve sarı renkli çeşitli bulgular kanla dolu koroidin açık kırmızı arka planına karşın görülmektedir. Korneal yansımanın varlığı, sağlıklı kornea ve kristalin lensten fizyolojik olarak geri yansıyan ışık, fundus değişikliklerinin değerlendirilmesini daha da zorlaştırır (1).

Tüm bu engellere rağmen, muayeneyi yapan kişinin oftalmoskopiye kullanarak önemli sayıda tanı koyabilmesi mümkündür. Oftalmoskop retina ve fundusun görüntülenmesini sağlayan bir enstrümandır ve üç temel elementi içerir:

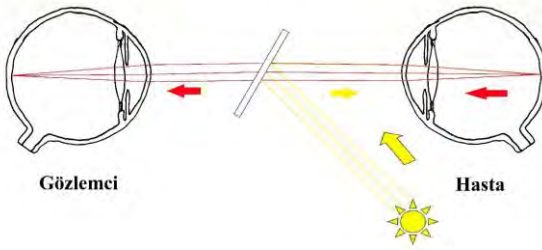
- Işık kaynağı
- Işığın muayene edilen göz içerisine yansıtılması
- Fundustan yansıyan ışığın toplanarak bu keskin olmayan fundus görüntüsünün optik olarak düzeltilmesi

Oftalmoskoplar çalışma prensiplerine göre direkt veya indirekt olarak ikiye ayrılır. Direkt oftalmoskopide incelenen fundus toplayıcı lens yardımı olmadan görülürken, indirekt oftalmoskopide görüntü toplayıcı lens yardımı ile oluşturulmaktadır.

Direkt oftalmoskopide, muayene eden kişi hastanın retinasını incelerken hasta gözünün optik temellerini kullanır. Eğer hem muayene eden kişi hem de hasta, emetrop ve akomodasyon yapmıyor ise hasta retinasının belli bir noktasından gelen ışık ışınları paralel olarak gözü terk ederek direkt oftalmoskopun gözetleme deliğinden geçer ve muayene eden kişinin retinasında odaklanır. Böylece hasta retinası ve muayene

eden kişinin retinası eşlenmiş olur. Hasta retinasının düz, sanal ve büyütülmüş bir görüntüsü oluşturulur (1, 3).

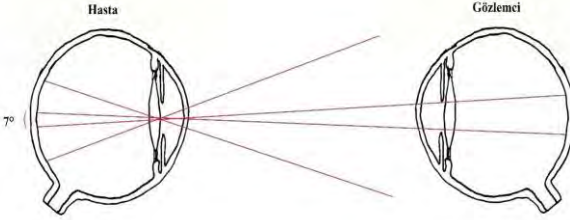
Şekil-2'de görüldüğü üzere, direkt oftalmoskop ışık kaynağından ve gözlenen noktadan gelen ışık ışınlarını eş eksenli olarak yönlendirmektedir ve bir gözetleme deliği şeklinde çalışmaktadır. Aslında hastanın lens ve korneası, retinasının bir görüntüsünü yaratmaktadır. Böylece gözlemci gerçekte hastanın retinasını değil, retinanın optik görüntüsünü görmektedir ve bu görüntü indirekt oftalmoskopideki gibi ters çevrilmemiştir, düzdür (1).



Şekil-2. Direkt oftalmoskopun optik dinamikleri. Bir ayna (yarı gümüş kaplı veya merkezi bir açıklığa sahip) kullanılarak gözlem ışığının yönleri ve hastaya gelen ışık koaksiyel hale getirilir. Hastanın fundusundan yansıyan ışınlar merkezi açıklıktan geçerek gözlemciye ulaşır (1).

Modern direkt oftalmoskopların görüş alanı ortalama 7° kadardır ve gözlemcinin pupil dış sınırı ile hastanın pupil dış sınırı içerisinden geçen ışınlarla sınırlıdır (Şekil-3). Bu nedenle hasta gözüne mümkün olduğunca yaklaşılabilir. Bu nedenle hasta gözüne mümkün olduğunca yaklaşılabilir. Bu nedenle hasta gözüne mümkün olduğunca yaklaşılabilir. Bu nedenle hasta gözüne mümkün olduğunca yaklaşılabilir. Ancak; Yine de direkt oftalmoskopun görüş alanını arttırmak için hastanın pupili dilate edilmeli ve gözlemcinin gözü hastanın gözüne mümkün olduğunca yaklaşmalıdır. Direkt oftalmoskop hareket ettirilerek santral 7° 'lik görüş alanının

dışında kalan bir miktar daha retina alanı görüntülenebilmektedir (5, 6).



Şekil-3. Direkt oftalmoskopide görüş alanı. İncelenen göze mümkün olduğunca yakın konumda olursa bile perifer retinadan yansıyan ışınlar muayene eden kişinin pupiline ulaşmamaktadır. Bu da görüş alanının 7° gibi kısıtlı bir alana sınırlı olmasına neden olmaktadır (4).

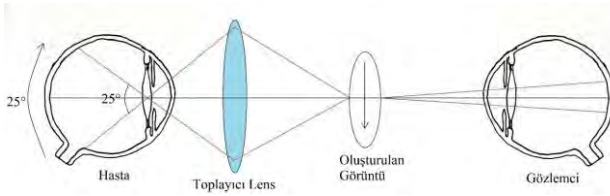
Bahsedildiği gibi direkt oftalmoskopide incelenen gözün optik temelleri kullanılır. Burada bilinmesi gereken herhangi bir merceğin büyütme kapasitesi genellikle lens gücünün dörtte biri olarak tanımlanır. 60 D kırma gücüne sahip tipik emetrop bir gözün, basit büyütme gücü formülü kullanılarak, $60 / 4$ oranında yani 15 kat büyütüldüğü düşünülebilir (4, 7). Örneğin, 20 D kırma gücüne sahip doğal kristalin lensin çıkarıldığı afakik gözlerde, gözlemci için büyütme yaklaşık 40/4 veya 10 kata düşürülür.

Aynı zamanda direkt oftalmoskoplarda, muayene eden kişinin veya hastanın düzeltilmemiş sferik refraktif kusurlarını kompanse edebilmek için ek lensler bulunur. Örneğin, miyopik bir hastada, göz içerisindeki artı güçteki kristalin lensi nötralle edebilmek için oftalmoskopta eksi güçte bir lens tercih edilir. Bu iki lens, Galilean teleskop etkisi yaratır ve büyütme gücünün artırırken görüş alanını düşürür (4). Galilean teleskoplar, gözlemciye yakın olan yüksek eksi güçlü bir oküler lens ile objeye daha yakın olan düşük pozitif güçlü bir lens içerirler. Benzer şekilde, hipermetropik bir gözün fundusu değerlendirilirken ise büyütme 15 kattan daha az olacaktır. Bunun nedeni ise göz içerisindeki eksi güçteki

lensin ve oftalmoskop üzerinde bulunan artı güçteki lensin oluşturduğu ters Galilean teleskop etkisidir (4).

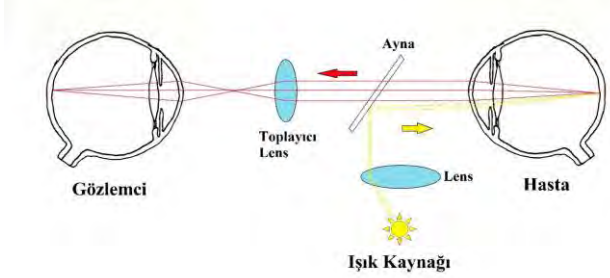
Binoküler indirekt oftalmoskoplar direkt oftalmoskopa karşılaştırıldığında, daha geniş bir görüş alanı, stereoskopik bir gözlem ve yüksek kontrastlı görüntü sağlamaktadır. Ancak bu avantajların yanında bazı dezavantajları da mevcuttur. Direkt oftalmoskopa göre daha büyük, ağır ve pahalı bir muayene enstrümanıdır ve muayene için pupil dilate edilmelidir.

Şekil-4'de görüldüğü üzere binoküler indirekt oftalmoskoplar ile birlikte perifer retinadan yansıyan ve direkt oftalmoskop ile toplanamayan bu ışınların toplanarak alıcı pupile doğru yönlendirilmesi ve böylece görüş alanının artırılması için bir toplayıcı lens kullanılır. Böylece çok daha geniş bir görüş alanı elde edilir (20 D toplayıcı lens için yaklaşık 25°) (4, 8).



Şekil-4. İndirekt oftalmoskopide görüş alanı. Direkt oftalmoskopiden farklı olarak indirekt oftalmoskopide toplayıcı lens, perifer retinadan gelen ışınları da toplayarak odaklar. Böylece görüş alanı genişletilmiş olur (4).

Binoküler indirekt oftalmoskoplarda, kornea ve lense bağlı yansıma ve saçılmanın önlenmesi için aydınlatma ışınları ve gözlemlenen ışınlar kornea-lens düzleminde toplayıcı lens sayesinde birbirinden ayrıştırılır (1). Bu da dilate bir pupil gerektirir. Işık kaynağından gelen ışınlar hastanın pupilinin belli bir kısmına odaklanarak yönlendirilirken, toplayıcı lens gözlemcinin pupilini hastanın pupiline odaklar (Şekil-5) (1, 4).

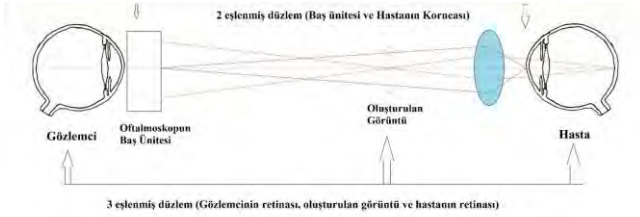


Şekil-5. Binoküler indirekt oftalmoskopun optik dinamikleri. Aydınlatma ışınları pupilin küçük bir kısmından girerken gözlemlenenler ışınlar ile çakışmamaktadır. Böylece yansıma ve saçılma azaltılır (1).

Toplayıcı lensin, fundus görüntüsünü oluşturmasının yanında bir diğer amacı da indirekt oftalmoskopun kendisi ile hastanın korneasını birbirine odaklamasıdır. Böylece aydınlatma ışınları, gözlemcinin odaklandığı kornea bölgesinden farklı bir bölgeden geçerler. Korneadan yansıyan ışınların bu şekilde elimine edilmesi önemlidir. Çünkü kornea ışığın %2 kadarını yansıtır ancak gözlemlenen retinal görüntü ışığın yalnızca %0,1'idir. Eğer korneadan, gözlemlenen ışın düzlemine yansıyan bu ışınlar engellenemez ise retinanın görüntüsü gözlemlenememektedir (4).

Sonuç olarak; gözlemlenen retina, oluşturulan görüntü ve gözlemcinin retinası birbiri ile eşlenmiş olur. Aynı zamanda indirekt oftalmoskop ile hastanın korneası da birbirine odaklanmış hale getirilir (Şekil-6) (4). Bu sayede ışık kaybı, saçılma ve yansımalar minimize edilirken, görüş alanı ise maksimize edilmiş olmaktadır ve fundus detayları da kolaylıkla seçilebilmektedir.

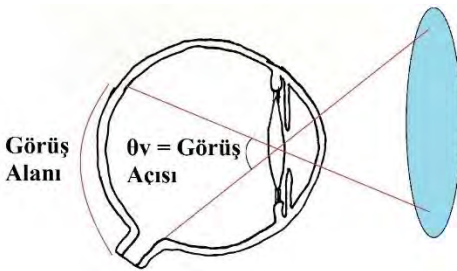
Öte yandan gözlemcinin toplayıcı lensin yüzeyinden kaynaklanan yansımayı azaltmak için elle kullanılan bu toplayıcı lense stratejik olarak hareket ettirmesi gerekmektedir. Bu yansıma da yansıma önleyici kaplamaya sahip lensler ile azaltılabilmektedir.



Şekil-6. İndirekt oftalmoskopide eşlenen düzlemler. Hastanın retinası, oluşturulan görüntü ve gözlemcinin retinası birbiriyle eşlenirken aynı zamanda oftalmoskopun baş ünitesi ile hasta korneası da birbiriyle konjuge olur (4).

İndirekt oftalmoskopide, hasta fundusunun gerçek ve tam olarak (horizontal ve vertikal) ters çevrilmiş görüntüsü toplayıcı lensin ön yüzünde oluşmaktadır (1, 4). Bu nedenle gözlemci gözlemlediği bulguların görüntüdeki yerleşimlerine göre hasta fundusundaki gerçek lokasyonlarını tespit edebilmektedir.

Oftalmoskopide görüş alanı kavramını inceleyecek olursak hastanın fundusundan gelen ve gözün odak noktasından geçerek toplayıcı lensin kenarlarına ulaşarak gözlemci tarafından yakalanabilen ışınlar, görüş alanının boyutunu belirlemektedir (Şekil-7) (4, 9).



Şekil-7. Fundustan gelen ve gözün odak noktasından geçerek toplayıcı lensin kenarlarına ulaşarak yakalanabilen ışınlar, görüş alanının boyutunu belirlemektedir (4, 9).

Toplayıcı lensin hasta gözüne olan mesafesi de lens tarafından yakalanan hasta fundusunun boyutunu belirler (1). Mümkün olan en geniş görüş alanını sağlamak için lens ve gözlemcinin gözü arasındaki mesafe ile lensin odak uzaklığı eşit olmalıdır. Dolayısı ile görüş alanı, lens çapı ve odak uzaklığı ile ilişkilidir. Bir lensin odak uzaklığı ile diyoptrik gücü ters orantılıdır (10,11).

Görüş alanı = Lensin çapı ÷ odak uzaklığı (lens-incelenen göz arasındaki mesafe) = Lens çapı x diyoptrik gücü

Bu basit formül sayesinde çeşitli lenslerin görüş alanları karşılaştırılabilir. Örneğin, eşit güçte olan iki lensten daha geniş çapa sahip olan lens daha geniş bir görüş açısı sağlamaktadır. Tam tersi olarak eşit çapta bulunan ancak daha güçlü lensler daha geniş görüş açısı sağlar. Ancak toplayıcı lenslerin sıklıkla diyoptrik güçleri arttıkça çap uzunlukları azalmaktadır. Bu nedenle 20 D ve 3 cm çapındaki bir lens, 30 D ve 2 cm çapındaki bir lens ile 13 D ve 4,5cm çapındaki bir lens neredeyse aynı görüş alanına sahiptir (10).

Görüş alanı genellikle görüş açısının ifade ettiği derece cinsinden belirtilir ve "°" sembolü ile gösterilir. Tablo-1'de görüş alanı ve karşılık geldiği retina alanları arasındaki ilişki gösterilmiştir (9).

Tablo-1. Görüş alanı, kapsadığı retina alanı ve bu alanın toplan retina alanına oranları tabloda ifade edilmiştir (9).

Görüş Alanı (°)	Retina Alanı (mm ²)	Toplam Retina Alanına Oranı (%)
5	1,65	0,14
10	6,7	0,57
15	14,8	1,3
20	26,2	2,3
25	40,7	3,5
30	58,3	5,1
35	78,8	6,9
40	102,2	8,9
45	128,2	11,2
50	156,7	13,6
55	187,6	16,3

60	220,1	19,2
65	255,5	22,3
70	292,3	25,5
75	330,6	28,8
80	370,3	32,3
85	411,0	35,8
90	452,7	39,4
95	495,1	43,1
100	538,0	46,9
105	581,1	50,6
110	624,2	54,4
115	667,3	58,1
120	710,0	61,8
125	752,3	65,5
130	793,8	69,1
135	834,6	72,7
140	874,4	76,2
145	913,2	79,5
150	950,8	82,8
155	987,1	86,0
160	1022,1	89,0
165	1055,8	92,0
170	1088,0	94,8
175	1118,8	97,5
180	1148,0	100

Bir toplayıcı lensin transvers (lateral) büyütme gücü:

$$M = \frac{P}{C} \times M_e \text{ formülü ile hesaplanabilir (12).}$$

P , hasta gözünün total diyoptrik gücü

C , toplayıcı lensin diyoptrik gücü

M_e , muayene eden kişinin toplayıcı lens tarafından oluşturulan görüntüyü net bir şekilde görebilmesi için gereken ek açısız büyütme miktarı

M_e genellikle 25 cm'lik (25 cm mesafe için sağlıklı presbiyopik olmayan bir yetişkin 4 D kadar akomodasyon yapmaktadır) standart izleme mesafesine göre hesaplanır veya varsayılır (12).

Muayeneyi yapan kişi binoküler indirekt oftalmoskop kullanıyorsa ve bu görüntüyü görmek için belirgin miktarda

akomodasyon yapıyor ise, o zaman $M_e = \frac{A}{4}$ formülü M_e 'yi hesaplamak için kullanılabilir. Burada A, diyoptri cinsinden gözlemcinin yapmış olduğu akomodasyon miktarını ifade etmektedir. Eğer gözlemci presbiyopik ise A, gözlemcinin yakın görme için kullandığı ek kırıcılık gücünü temsil etmektedir (12).

Bir örnek ile açıklamak gerekir ise presbiyopik bir gözlemci, emetropik bir hasta üzerinde binoküler indirekt oftalmoskopi ile muayene gerçekleştirdiğinde, emetropik hasta gözünün toplam kırıcılığı 60 D olarak varsayılabilir. Gözlemcinin de muayenede 16 D'lik bir toplayıcı lens kullandığı ve yakın görme için 2,50 D adisyona ihtiyaç duyduğu varsayılır ise sonuç olarak, 2,34 kat bir büyütme elde edilmiş olur:

$$M = \frac{60,00}{16,00} \times \frac{2,50}{4} = 2,34x$$

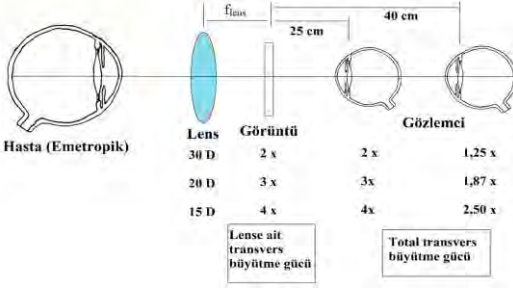
Ancak; presbiyopik olmayan bir gözlemci için standart 25 cm mesafede M_e , 1 olarak hesaplanacağından dolayı emetropik bir göz muayene edilirken *60 D / Toplayıcı lens gücü (D)* bize transvers (lateral) büyütme gücünü vermektedir.

Örneğin; emetropik bir göz (60 D) ve 20 D bir lens için büyütme oranı = 60 D / 20 D = 3x iken 30 D bir lenste bu oran 60 D / 30 D = 2x'dir.

Burada görüldüğü üzere toplayıcı lensin diyoptrik gücü arttıkça sağladığı büyütme gücü azalmış olmaktadır. Toplayıcı lenslerin görüş alanı ise daha önce bahsedildiği üzere diyoptrik güçleri ile doğru orantılıdır. Yani bir toplayıcı lensin diyoptrik gücü arttıkça büyütme gücü azalmakta, görüş alanı ise artmaktadır. Dolayısı ile büyütme gücü ve görüş alanı birbiri ile ters orantılı iki parametredir.

Ancak; bu büyütme gücü total transvers büyütme gücünün ifade etmemekte, gözlemcinin görüntüyü gördüğü standart 25 cm mesafeye göre hesaplanmaktadır. Ancak gözlemcinin görüntüye olan mesafesi arttıkça veya azaldıkça total büyütme gücü değişmektedir (4). 20 D toplayıcı lens ve 40

cm mesafe için bu total transvers büyütme gücü $3 \times 25 / 40$ yani 1,87x olarak hesaplanır (Şekil-8).



Şekil-8. İndirekt oftalmoskopide total büyütme gücü. Farklı toplayıcı lensler ile ve gözlemcinin lense uzaklığına göre total büyütme gücündeki değişiklikler görülmektedir (4).

İndirekt oftalmoskopi aynı zamanda stereoskopik bir görüntü sağlar. İncelenen fundustan gelen ışık ışınları, toplayıcı mercek sayesinde indirekt oftalmoskopun üzerinde bulunan iki adet oküle (aralarındaki mesafe genellikle 15 mm) yönlendirir (1, 4). Sonrasında prizmalar bu ışınları gözlemcinin gözlerine yönlendirir. İnterpupiller aralığa (yaklaşık 60 mm) göre daha kısa olan bu iki adet oküler arasındaki mesafe nedeniyle gözlemcinin steropsisi dörtte bir oranında azalır (4). Ancak aksiyel büyütme gücü stereoskopik görüntüyü güçlendirir. Aksiyel büyütme gücü ise lateral büyütme gücünün karesine eşittir (4). Örneğin, 20 D yani 3x lateral (transvers) büyütme gücüne sahip bir lensin, aksiyel büyütme gücü 9x'dir. Ancak okülerler derinlik algısını dörtte bir oranında azalttığı için total aksiyel büyütme gücü $9 / 4$ yani 2,25x olarak hesaplanır. Sonuç olarak 20 D bir toplayıcı lens ile fundusta gözlemlenen lezyonlar 3 kat daha geniş iken derinlikte ise 2,25 kat artış oluşturulur (1, 4).

Yarık lamba biyomikroskobu oftalmologlar tarafından en çok kullanılan ekipmanlardan biridir. Bu cihaz değişken yükseklik, genişlik ve açığa sahip odaklanmış ışık ışını yayabilen

stereoskopik bir biyomikroskoptur. Gözün ön segmenti ve adnekslerin detaylı anatomisinin üç boyutlu görselleştirilmesine olanak tanır. Işık ışınının yükseklik ve genişliğinin değiştirilebilmesini sağlayan yarık şeklindeki açıklık sayesinde, çevre dokulardan yansıyan ışınların elimine edilmesine ve detaylı değerlendirilebilen kesitsel bir görüntünün elde edilmesine olanak tanır (3).

Ancak; yarık lamba biyomikroskop ile, kornea ve lensin birlikte yüksek refraktif gücü nedeniyle, retinanın görüntülenmesi sağlanamamaktadır. Tek başına gözün ancak; 1/3 ön yapıları değerlendirilebilmektedir. Arka segmentin değerlendirilebilmesi için kornea ve lensin sahip olduğu refraktif gücün üstesinden gelinmelidir (3). Bu, kornea refraktif gücünün nötralize edilmesi veya korneanın refraktif gücünün bir teleskop komponenti olarak kullanılması olarak iki yöntemle aşılabılır. Yarık lamba biyomikroskopide kullanılan non-kontakt toplayıcı lensler, binoküler indirekt oftalmoskopide kullanılan toplayıcı lensler gibi genellikle kornea refraktif gücünü bir teleskop komponenti olarak kullanır ve temel prensipleri binoküler indirekt oftalmoskopideki lensler ile tamamen aynıdır (1). Yani bu toplayıcı lenslerde de diyoptrik güç arttıkça büyütme gücü azalmakta, görüş alanı ise artmaktadır. Bu lensler ile de retinanın gerçek, vertikal ve horizontal olarak ters bir görüntüsü alınmaktadır. Ancak; yarık lamba biyomikroskoplarda cihazın kendisinin sahip olduğu ve hem ön segment hem arka segment muayenesinde kullanılabilen çeşitli büyütme seçenekleri toplayıcı lensler ile elde edilen büyütme miktarını modifiye etmektedir (12). Çoğu biyomikroskopta 6x, 10x, 16x, 25x, 40x gibi ek büyütme seçenekleri mevcuttur. Daha önce bir toplayıcı lensin büyütme gücünün hesaplanmasında $M = \frac{P}{C} \times M_e$ şeklinde belirtilen formüldeki, M_e eğer indirekt oftalmoskopi bir yarık lamba ile gerçekleştiriliyor ise cihazın sağladığı ek büyütme miktarını ifade eder (12). Böyle bir durumda 90 D'lik asferik

lens ile yapılan muayenede büyütme miktarı, 6,67 kat olarak hesaplanır:

$$M = \frac{60,00}{90,00} \times 10 = 6,67x$$

Aynı zamanda yarık lamba biyomikroskopide farklı amaçlar doğrultusunda geliştirilmiş non-kontakt lenslerin yanı sıra kontakt lenslerde kullanılmaktadır. Bu lenslerin ayrıntılarından ilerleyen bölümlerde bahsedilecektir.

KAYNAKLAR

1. Yanoff M, Duker JS. Ophthalmology. 5th edition. Amsterdam, Elsevier; 2019; 56–60.
2. Masri RA, Lee SCS, Madigan MC, Grünert U. Particle-mediated gene transfection and organotypic culture of postmortem human retina. *Transl Vis Sci Technol* 2019 Mar; 8(2): 7.
3. Blomquist PH. *Practical Ophthalmology: A Manual for Beginning Residents*. 7th edition. San Francisco, American Academy of Ophthalmology; 2015; 234–254.
4. Brodie SE, Gupta PC, Irsch K, et al. Basic and Clinical Science Course, Section 03: Clinical Optics. San Francisco, American Academy of Ophthalmology; 2019; 295–301.
5. Chung KM. Fundus magnification produced during direct ophthalmoscopy of the corrected eye. *Optom Vis Sci* 1999 Feb; 76(2): 121–126.
6. Cordero I. Understanding and caring for the direct ophthalmoscope. *Community Eye Health* 2016; 29(93): 17.
7. Timberlake GT, Kennedy M. *The direct ophthalmoscope: how it works and how to use it*. Kansas City, University of Kansas Medical Center; 2005.
8. Friberg TR. Examination of the retina: ophthalmoscopy and fundus biomicroscopy. In: Albert DM, Miller JW, Azar DT, eds. *Albert & Jakobiec's Principles & Practice of Ophthalmology*. 3rd edition. Philadelphia; Saunders/Elsevier, 2013; 1677–1688.

9. Yao X, Toslak D, Son T, Ma J. Understanding the relationship between visual-angle and eye-angle for reliable determination of the field-of-view in ultra-wide field fundus photography. *Biomed Opt Express* 2021 Oct; 12(10): 6651–6659.
10. Colenbrander A. Principles of ophthalmoscopy. In: Duane TD, Jaeger EA, eds. *Clinical Ophthalmology*. Vol 1. Harper & Row; Philadelphia; 1985.
11. Wiguna DY, Widjaja SA, Sasono W, et al. Condensing lens on binocular indirect ophthalmoscopy and slit-lamp biomicroscopy. *Int J Retina* 2019 Sep; 2(2).
12. Walling PE, Pole J, Karpecki P, et al. Condensing lenses: sharpen your skills in choosing and using: these devices remain vital to everyday practice. Are you making the most of them. *Rev Optom* 2017; 154(3): 58.

BÖLÜM 4

TOPLAYICI LENSLELER

Dr. Özer Sakin

Ege Üniversitesi Tıp Fakültesi
Göz Hastalıkları Anabilim Dalı

Doç. Dr. Cumali Değirmenci

Ege Üniversitesi Tıp Fakültesi
Göz Hastalıkları Anabilim Dalı

Prof. Dr. Suzan Güven

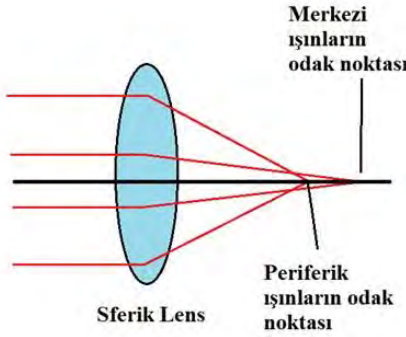
Ege Üniversitesi Tıp Fakültesi
Göz Hastalıkları Anabilim Dalı

1. BİNOKÜLER İNDİREKT OFTALMOSKOPİDE TOPLAYICI LENSLELER

Binoküler indirekt oftalmoskopinin ayrılmaz bir parçası olan toplayıcı veya asferik lensler, incelenen retinanın gerçek ve ters çevrilmiş görüntüsünün, lens ve gözlemci arasında oluşturulmasını sağlar (1). Ancak farklı güçteki lensler, farklı büyütme gücü ve görüş alanlarına sahiptir. Bu farklı karakteristik özelliklere sahip lensler, farklı amaçlar doğrultusunda ve gözlemcinin tercihlerine göre seçilmektedir.

Bu lensler asferik olarak nitelendirilmektedir. Asferik lenslerin mekanizmasını anlayabilmek için öncelikle sferik aberasyonun tanımını bilmek gereklidir. Sferik yani küresel lenslerin oluşturduğu bu aberasyon tipinde mekanizmanın temelinde ışınların optik akstan uzaklaştıkça daha fazla kırılması bulunmaktadır. Sferik bir lens, lens optik eksene paralel gelen tüm ışınları tek bir noktada odaklayamamaktadır. Sadece optik eksene yakın merkezdeki demetler odak noktasında kesişirler. Lensin

periferik kısmına düşen ışınlar ise daha fazla kırılırlar ve optik eksenini, odak noktasının önünde keserler (2). Bu da kenar kısımlarda görüntü bulanıklığına yol açar. Bu nedenle de görüntü merkezde ve santralde aynı netlikte değildir ve buna sferik aberasyon adı verilmektedir (Şekil-1) (1, 2). Asferik lensler, perifer ve merkezdeki kırılma miktarları aynı olacak şekilde tasarlanmıştır. Günümüzde çoğu toplayıcı lens çift asferik tasarıma sahiptir. Dolayısıyla bu lensler ile, lensin hangi yüzünün hastaya doğru konumlandırıldığı önemsizdir.



Şekil-1. İndirekt oftalmoskopide total büyütme gücü. Farklı toplayıcı lensler ile ve gözlemcinin lense uzaklığına göre total büyütme gücündeki değişiklikler görülmektedir (1).

Farklı diyoptik güçteki toplayıcı lensler, farklı görüş alanları, çalışma uzaklığı ve değişken büyütme güçlerine sahiptir. Bulguları sağlıklı değerlendirmek ve farklı senaryolar için uygun lensi seçmek adına toplayıcı lenslerin çalışma dinamiklerini anlamak önemlidir. Binoküler indirekt oftalmoskopide kullanılan toplayıcı lensler genellikle 14 D ile 40 D arasında değişken diyoptik güçlere sahiptir (Tablo-1) (3). Tablo-1'de görüş alanı sütununda statik ve dinamik görüş alanı değerlerinin verildiğine dikkat ediniz. Statik görüş alanı, lense eğim verilmeden görülebilecek maksimum alanı ifade etmektedir. Dinamik görüş alanı ise lense optik aksa göre

herhangi bir yöne 15° eğim verilerek görülebilecek alanı ifade etmektedir (4).

Tablo-1. Binoküler indirekt oftalmoskopide kullanılan toplayıcı lensler ve özellikleri (3, 5).

Lens Gücü	Görüş Alanı (Statik/Dinamik)	Büyütme Gücü	Çalışma Uzaklığı
14 D	36° / 47°	4, 3 kat	80 mm
20 D	46° / 60°	3,13 kat	50 mm
28 D	53° / 69°	2,27 kat	33 mm
30 D	58° / 75°	2,15 kat	30 mm

(Not: Volk (Volk Optical, Ohio, Amerika Birleşik Devletleri) firmasının ürünlerine ait olan bu değerler farklı üreticilerin farklı göz modelleri kullanması sebebiyle aynı diyoptrik güce sahip lensler için farklı belirtilebilmektedir.)

Bir lens seçerken akılda tutulması gereken temel özelliklerden bazıları arasında görüntü kalitesi, gereken ışık miktarı, sınırlı pupil boyutu ile görüntüleme kolaylığı ve klinik kullanımın ergonomisi yer alır. Lens ergonomisi özellikle kullanım şekline, kontrol kolaylığına, lens ağırlığına ve genel kullanım rahatlığına odaklanır. Bunların çoğu bireysel tercihlere ve önceki deneyimlere bağlıdır.

Geleneksel olarak toplayıcı lensler camdan yapılmıştır ve tutmayı kolaylaştırmak için lensin çevresinde tırtıklı bir lens tutucusuna sahiptir. Bazı yeni lensler, lens kontrolünü iyileştirmek için tasarlanmış olan silikon lens tutucusu ile farklı bir görünüme sahiptir; bunlar kullanılan malzemelerden dolayı daha hafiftir. PMMA lensler ise geleneksel cam lenslerden daha hafiftir ve buharlaştırılmış elmadan yapılmış sert bir kaplamayla çizilmelere karşı korunur (6).

Binoküler indirekt oftalmoskopinin, birincil olarak tercih edilen toplayıcı lensi 20 D lenstir. Bu nispeten düşük güçteki lens (2.2, 20 D, Volk Optical; 20 D Ocular Instruments; ezView 20 D, Ion Vision) büyütme gücü ile görüş alanı arasında dengeli

olarak nitelendirilebilir. Arka kutupta belirgin olmayan hemorajilerin kırmızıdan arındırılmış filtre ile görülmesi, skleral depresyon ile perifer retinadaki anomalilerin tespiti gibi durumlar bu lensin öne çıkan özellikleridir (6).

Bu lenslerin dizaynındaki gelişmeler, yansımaları en aza indirerek ve lenslere çeşitli ek işlevler kazandırarak muayeneyi daha da kolaylaştırmaktadır. Örneğin, Ocular Instruments firmasının Maxfield 20 D lensi için, lensin ön tarafına takılan Saxena Retinal Grid 520 adı verilen bir eklenti bulunmaktadır (Şekil-2).



Şekil-2. Ocular Instruments (Ocular Instruments Inc., Washington, Amerika Birleşik Devletleri) firmasının Maxfield 20 D lensi için, lensin ön tarafına takılan Saxena Retinal Grid 520 eklentisi (7).

Bu eklenti 5,20 mm aralıklı monofilament çizgilerden oluşan bir ızgara desenine sahiptir; bu, ızgara boyutunu optik sinir başıyla karşılaştırarak retina lezyonlarının, koroidal nevüslerin ve belgelenmesi gereken diğer anomalilerin boyutunun tahmin edilmesine yardımcı olmaktadır (6, 7). Boyutun bu şekilde ızgarayla tahmin edilmesi güvenilir bir ölçüm sağlar ve progresyon açısından sonraki değerlendirilmelerde analiz edilmesini sağlamaktadır. Volk firması ise yansımaları en aza indirmek için düşük dağılımlı cam ve yansıma önleyici kaplamaya sahip bir dizi lens geliştirmiştir. Bu ürünlerden Digital ClearMag, artan büyütme oranı nedeniyle 14/15 D lensin yerini alacak şekilde ve Digital

ClearField modeli ise 20 D veya Panretinal 2.2 lensin yerini alacak şekilde tasarlanmıştır (5, 6).

Daha fazla büyütme gücüne sahip olan düşük diyoptrik güçlü lensler (MaculaPlus 5.5x ve 15 D, Volk Optical; 16 D, Ocular Instruments), makula, optik sinir ve sinir lifi katmanının net, stereoskopik görüntüsünü de içeren arka kutbu değerlendirmek için kullanışlıdır (5–7). Ayrıca, hasta yarıık lamba muayenesi için elverişli olmadığında ve optik sinirin daha ayrıntılı bir görüntüsüne ihtiyaç duyulduğunda (örneğin, glokomatöz hasarı tahmin etmek veya makula ödeminin değerlendirilmesinde) da kullanışlıdır. Bu lenslerin tek dezavantajı korneadan uzak çalışma mesafesidir. Lensleri sabitlemek için uzun parmaklara ihtiyaç vardır; ancak kullanıcı iki elini de kullanabilir ve bir elinin avcunun ulnar tarafını hastanın alınına yerleştirirken diğer eli de onun üzerine koyarak çalışabilir.

Orta diyoptrik güçlü lensler (28 D, 30 D Volk Optical, 30 D Ocular Instruments; ezView 20 D, Ion Vision), pupil boyutu küçük olan veya katarakt ameliyatı sonrasında kapsüller fimozis gibi ön kapsülde daralma, opak kapsüloreksis açıklığı olan hastalar için idealdir (6). Büyütme oranından ödün verirken daha geniş bir görüş alanı sağlarlar. Büyütme eksikliği nedeniyle fundusu incelerken daha da seçici olmak gereklidir. Ocular Instruments'ın ayrıca lezyon ve nevüslerin boyutunu tahmin etmeye yardımcı olması için Maxfield 20 D lenstekine benzer olarak Maxfield 28 D lensi için de Saxena Retinal Grid 428 adı verilen bir eklentisi de bulunmaktadır (7).

Çok yüksek güçlü (40 D) lensler, özellikle fundusu görmeyen başlı başına bir zorluk olduğu hasta popülasyonlarında, retina taramaları için iyi çalışır. Herhangi bir bariz hastalığı dışlamak için tek seferde büyük bir retina alanı bu lensler ile görülebilir. Şekil-3'te kliniğimizde kullanılan 28 D ve 20 D binoküler indirekt oftalmoskopi lensleri görülmektedir. Burada anlatılan ve piyasada bulunan başlıca binoküler indirekt oftalmoskopi toplayıcı lensleri ve özellikleri Tablo-2'de özetlenmiştir.



Şekil-3. Kliniğimizde kullanılan binoküler indirekt oftalmoskopi lensleri. A) Solda 28 D ve sağda 20 D lenslerin üstten görüntüsü. B) 28 D toplayıcı lens. C) 20 D toplayıcı lens.

Tablo-2. Binoküler indirekt oftalmoskopide farklı üreticilere ait toplayıcı lensler (5–8).

Binoküler İndirekt Oftalmoskopide Kullanılan Toplayıcı Lensler

Üretici	Lens	Görüş Alanı	Büyütme Gücü	Çalışma Uzaklığı	Kullanım Alanı
Ion Vision	ezView 20 D	46°/60°	3,8 kat	50 mm	Genel fundus muayenesi
Ion Vision	ezView 28 D	53°/69°	2,27 kat	33 mm	Genel fundus muayenesi
Ocular Instruments	Maxfield 20 D	50°	2,97 kat	47 mm	Genel fundus muayenesi
Ocular Instruments	Maxfield 30 D	63°	1,97 kat	26 mm	Küçük pupil, geniş fundus alanı

Ocular Instruments	Maxfield 40 D	82°	1,49 kat	14 mm	Küçük pupil, geniş fundus alanı, pediatrik muayene
Volk	Macula Plus 5.5	36°/43°	5,50 kat	80 mm	Arka kutbun yüksek detaylı değerlendirilmesi
Volk	15 D	36°/47°	4,11 kat	72 mm	Arka kutbun yüksek detaylı değerlendirilmesi
Volk	Digital ClearMag	38°/49°	3,89 kat	60 mm	Arka kutbun yüksek detaylı değerlendirilmesi
Volk	20 D	46°/60°	3,13 kat	50 mm	Genel panretinal fundus muayenesi
Volk	Digital ClearField	55°/72°	2,79 kat	37 mm	Genel panretinal fundus muayenesi
Volk	Panretinal 2.2	57°/73°	2,68 kat	40 mm	Genel panretinal fundus muayenesi
Volk	30 D	58°/75°	2,15 kat	30 mm	Küçük pupil, geniş fundus alanı
Volk	40 D	69°/90°	1,67 kat	20 mm	Küçük pupil, geniş fundus alanı, pediatrik muayene

(Not: Farklı üreticiler farklı göz modelleri kullanarak büyütme gücü ve görüş alanı ölçümleri yapmaktadır bu nedenle özelliklerin direkt olarak karşılaştırılması sağlıklı sonuç vermemektedir.)

2. YARIK LAMBA BİYOMİKROSKOPİDE TOPLAYICI LENSLER

Yarık lamba biyomikroskop ile fundus mauyenesinde non-kontakt ve kontakt lensler olmak üzere çeşitli amaçlar için geliştirilmiş iki farklı tipte lens kullanılmaktadır.

2.1. Non-Kontakt Yarık Lamba Biyomikroskopi Lensleri

Non-kontakt lenslerin temel avantajı, korneaya temas etmemeleri sayesinde daha rahat bir kullanım sunmalarıdır. Bu nedenle topikal anesteziye gerek duyulmaz ve travma geçirmiş hastalarda da güvenle uygulanabilirler. Non-kontakt lensler ilk kez 1953 yılında El Bayadi ve 1959 yılında Hruby tarafından geliştirilmiştir (9). El Bayadi tarafından geliştirilen yüksek güçlü konveks lensler pratik kullanımda yaygınlık kazanamamıştır. Hruby tarafından tasarlanan plano-konkav, -58 D gücündeki lensler ise, günümüzde yaygın olarak kullanılan non-kontakt fundus lensleri geliştirilene kadar sık tercih edilmiştir. Bu lensler, retinanın düz ve sanal bir görüntüsünü oluşturmaktadır (9, 10). Bu lensler, özellikle vitreusun ayrıntılı olarak incelenmesini sağlamıştır. Bununla birlikte, sınırlı görüş alanı, tam pupiller dilatasyon gerekliliği ve hastanın optik aksının dışındaki bölgelerde görüntü kayması gibi dezavantajları da bulunmaktadır (11). Günümüzde kullanılan non-kontakt yarık lamba oftalmoskopi lensleri, ilk olarak 1985 yılında Lundberg tarafından 60 D lens ile başarılı bir şekilde uygulanmış ve literatürde bildirilmiştir. Takip eden yıl, 1986'da Volk firması bu lenslerin patentini alarak oftalmoloji kullanımına sunmuştur (9). Günümüzde en sık 60 D, 78 D ve 90 D asferik lensler kullanılmaktadır. Yarık lamba biyomikroskopide kullanılan neredeyse tüm toplayıcı lensler çift asferiktir. Yani lensin hangi yüzünün hastaya doğru konumlandırıldığı önemsizdir.

Farklı lens güçlerinin farklı amaçlar doğrultusunda kullanımı mevcuttur. Optik disk, en iyi şekilde düşük güçlü bir biyomikroskopi lensi kullanılarak incelenir (örneğin; 60 D, Super 66 (66 D), Volk Optical; 60 D Ocular Instruments;

ezView 60 D, Ion Vision) (6, 12). Böyle bir lens, biyomikroskopun yüksek büyütme oranını kullanmak zorunda kalmadan daha fazla büyütmeye izin verir. Çünkü biyomikroskopta büyütme oranının artırılması ile ışığın difraksiyon (kırınım) limitlerine ulaşılması bulanık bir görüntü elde edilmesine yol açmaktadır. Net bir görüntüye sahip olmak, glokomun teşhisinde ve tedavisinde hayati önem taşıyan nöroretinal rim dokusunun ayrıntılı değerlendirilmesini sağlamaktadır (6).

Düşük güçlü lenslerle makula da iyi bir şekilde görüntülenir. Makula değişikliklerinden şüphelenildiğinde, daha düşük güçlü bir mercek kullanmak, iç ve dış retinanın, özellikle de retina pigment epitelinin (RPE) ayrıntılı bir görüntüsünü sağlar (12). Hafif RPE değişiklikleri maküler hastalığın ilk belirtilerinden biri olabilir.

Periferik fundus lezyonları, yüksek güçlü bir biyomikroskopi lensi (örneğin, 90 D, SuperField, SuperVitreoFundus, Volk Optical; 90 D, Ocular Instruments; ezView 90 D, Ion Vision) ile iyi görülür (12). İndirekt oftalmoskopi yapıldıktan sonra hala şüpheli olabilecek anormallikleri gözlemcinin daha ayrıntılı olarak görmesine olanak tanırırlar.

Yarık lamba biyomikroskopi için toplayıcı lens seçiminde eğer kullanıcılar tek bir lense sahip olacaklarsa çok yönlü bir lens olan 78 D toplayıcı lens iyi bir seçim olabilir. 90 D de uygun bir genel amaçlı lens olduğundan alternatif bir seçenektir. Şekil-4'de 78 D bir toplayıcı lens ile 90 D bir toplayıcı lens görülmektedir. Lens gücü arttıkça lens çapının küçüldüğüne dikkat ediniz. 60 D lens ise yaklaşık 1 kat kadar daha yüksek büyütme sunduğundan özellikle disk görüntüleme için uygundur. Bir birim büyütme aynı zamanda disk boyutunu ölçerken hiçbir dönüştürme gerekmediği anlamına gelir. Tablo-3'de bu lenslerin görüş alanı, büyütme gücü, çalışma uzaklığı ve primer kullanım alanları özetlenmiştir. Tablo-4'te ise farklı üreticilere ait yarık lamba biyomikroskopiye kullanılan non-kontakt toplayıcı lens modelleri ve özellikleri gösterilmiştir.



Şekil-4. Kliniğimizde yarıık lamba biyomikroskopide kullanılan toplayıcı lensler.

A) 78 D toplayıcı lens.

B) 90 D toplayıcı lens.

C) Sağda 78 D ve solda 90 D toplayıcı lensin üstten görünümü.

Tablo-3. Yarıık lamba biyomikroskopide toplayıcı lensler (3, 5)

Lens Gücü	Görüş Alanı (Statik/Dinamik)	Büyütme Gücü	Çalışma Uzaklığı	Primer Kullanım
60 D	68°/81°	1,15 kat	13 mm	Arka kutbun yüksek büyütmede görüntülenmesi
78 D	81°/97°	0,93 kat	8 mm	Genel muayene ve tedavi
90 D	74°/89°	0,76 kat	7 mm	Genel muayene ve küçük pupil ile muayene

(Not: Volk (Volk Optical, Ohio, Amerika Birleşik Devletleri) firmasının ürünlerine ait olan bu değerler farklı üreticilerin farklı göz modelleri

kullanması sebebiyle aynı diyoptrik güce sahip lensler için farklı belirtilebilir.)

Tablo-4. Yarıık lamba biyomikroskopide farklı üreticilere ait toplayıcı lensler (5–8).

Yarıık Lamba Biyomikroskopide Kullanılan Non-Kontakt Toplayıcı Lensler

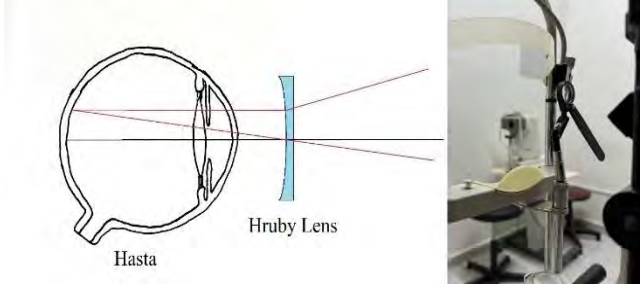
Üretici	Lens	Görüş Alanı	Büyütme Gücü	Çalışma uzaklığı	Kullanım Alanı
Ion Vision	ezView 60 D	81°	1,15 kat	13 mm	Arka kutbun detaylı değerlendirilmesi
Ion Vision	ezView 78 D	97°	0,93 kat	8 mm	Genel fundus muayenesi, küçük pupil, geniş fundus alanı
Ion Vision	ezView 90 D	89°	0,76 kat	7 mm	Panretinal fundus muayenesi, küçük pupil, geniş fundus alanı
Ocular Instruments	Maxfield 60 D	85°	1,00 kat	10 mm	Arka kutbun detaylı değerlendirilmesi
Ocular Instruments	Maxfield HighMag 78 D	88°	0,98 kat	10 mm	Genel arka kutup muayenesi
Ocular Instruments	Maxfield Standart 90 D	94°	0,75 kat	5 mm	Panretinal fundus muayenesi
Volk	Digital High Mag	57° / 70°	1,30 kat	13 mm	Arka kutup, makula
Volk	60 D	68° / 81°	1,15 kat	13 mm	Arka kutbun detaylı değerlendirilmesi

Volk	Digital 1.0x Imaging	60° / 72°	1,0 kat	12 mm	Genel arka kutup muayenesi; fotoğraflama
Volk	Super 66	80° / 96°	1,0 kat	11 mm	Arka kutup, makula
Volk	78 D	81° / 97°	0,93 kat	8 mm	Genel arka kutup muayenesi
Volk	Super Field	95° / 116°	0,76 kat	7 mm	Panretinal fundus muayenesi
Volk	90 D	74° / 89°	0,76 kat	7 mm	Panretinal fundus muayenesi
Volk	Digital Wide Field	103° / 124°	0,72 kat	4-5 mm	Panretinal fundus muayenesi

(Not: Farklı üreticiler farklı göz modelleri kullanarak büyütme gücü ve görüş alanı ölçümleri yapmaktadır bu nedenle özelliklerin direkt olarak karşılaştırılması sağlıklı sonuç vermemektedir.)

2.1.1. Hruby Lens

Hruby lensi, gücü -58,6 D veya -55 D olan güçlü bir plano-konkav mercektir. Bu lens emetrop bir gözün optik gücünü (+60 D) nötralize ederek fundusun sanal bir görüntüsünü oluşturmaktadır (Şekil-5) (10, 11). Bu lens genellikle hareket edebilen bir kol aracılığı ile biyomikroskopa bağlı şekilde, incelenen gözün korneasının hemen önüne konumlan dırılarak kullanılmaktadır. Genellikle arka kutup ve vitreus kavitesinin değerlendirilmesinde faydalıdır.



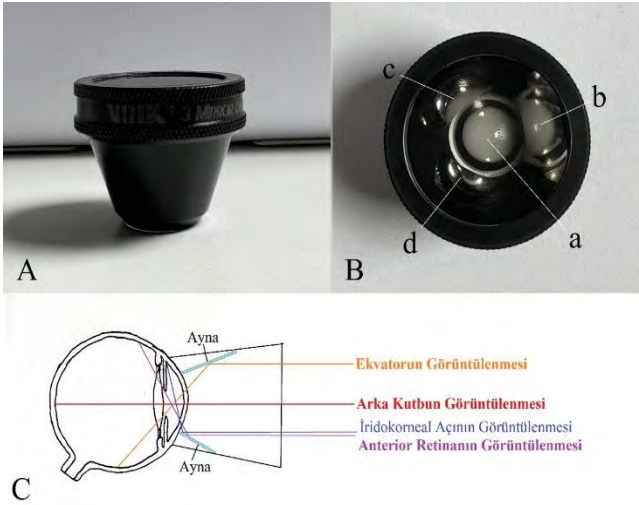
Şekil-5. Konkav bir mercek olan Hruby lens $-58,6$ D güce sahiptir ve gözün optik gücünü nötralize ederek fundusun sanal ve düz bir görüntüsünü oluşturur (10, 11).

2.2. Kontakt Yarık Lamba Biyomikroskopi Lensleri

Kontakt lens ile fundus muayenesi, ilk kez 1918 yılında Leonhard Koepe tarafından tanımlanmıştır (9). 1949 yılında geliştirilen Goldmann üç aynalı lens, arka kutup ve periferik retina muayenesinde günümüzde en yaygın kullanılan kontakt lenslerden biridir (9). Goldmann üç aynalı lensin yanı sıra, günümüzde retina muayenelerinde farklı prensiplere ve özelliklere sahip birçok kontakt lens kullanılmaktadır; bunlar arasında Mainster kontakt lensi, panfundoskopik kontakt lensler ve arka kutup kontakt lensler sayılabilir. Her bir lensin kullanım amacı ve çalışma prensibi, muayene edilen retinal bölgeye göre değişiklik göstermektedir.

Kontakt lensle fundus muayenesi öncesinde mutlaka topikal anestezi uygulanmalıdır. Lensin korneaya kıvrımı daha dik olduğu için, çoğu durumda lens ile göz arasına saydam ve visköz bir madde (örneğin, karbomer jel) yerleştirilerek iki yüzey arasında optik bir köprü oluşturulur. Bununla birlikte, günümüzde bu jel kullanımını gerektirmeyen özel tasarlanmış kontakt lensler de mevcuttur. Lensin doğrudan göze temas etmesi nedeniyle, özellikle penetran göz yaralanması gibi travmatik durumlarda kontakt lenslerin kullanımı önerilmemektedir.

Goldmann kontakt lens ve Goldmann üç aynalı kontakt lens, plano-konkav yapıya sahiptir; bu tasarım, korneanın kurvatürünün oluşturduğu kırıcı gücü ortadan kaldırarak retinal görüntüyü biyomikroskopun odak noktasına taşır (Şekil-6) (10). Merkezde yer alan -64 D gücündeki lens, gözün temel refraktif gücü olan yaklaşık +60 D'yi etkili bir şekilde nötralize eder (3). Merkezdeki lens, düz ve sanal bir görüntü oluşturur; bu sayede arka kutup ve maküla bölgelerinin detaylı değerlendirilmesi mümkün olur.

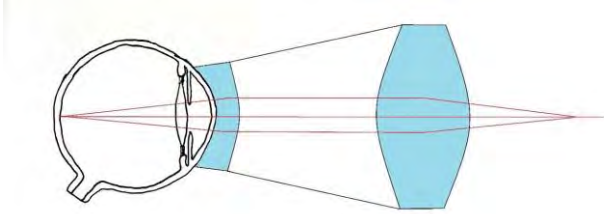


Şekil-6. A) Kliniğimizde kullanılan bir Goldmann 3 aynalı lens. B) Goldmann 3 aynalı lensin üstten görünümü. Merkezi lens a) ile arka kutup, 73° açığa sahip ayna b) ile arka kutup çevresi, 67° açığa sahip ayna c) ile ekvator, 59° açığa sahip ayna d) ile anterior retina ve iridokorneal açı görüntülenir. C) Aynalar ve görüntülenen fundus bölümleri.

Goldmann üç aynalı lenste, merkezi lensin etrafına yerleştirilmiş üç farklı ayna bulunmaktadır ve bunlar çeşitli

boyut ve açılara sahiptir (59° , 67° ve 73°). Her ayna, konumlandığı bölgenin karşısındaki, yani yaklaşık 180° ters yönündeki retinal alanı görüntüler. En büyük ayna, 73° 'lik açısıyla arka kutup çevresini incelemek için kullanılırken; 67° 'lik ayna, ekvatoryel fundus muayenesine olanak sağlar. En küçük ayna ise 59° açılı olup, periferik retina ve iridokorneal açı değerlendirmesinde görev yapmaktadır (1, 3).

Arka kutup kontakt lensler ise Goldmann kontakt lensten daha geniş bir açıyla fundus değerlendirmesi sağlarlar. Genellikle arka kutbun değerlendirilmesi ve fokal ve "grid" lazer uygulanması amacıyla kullanılırlar. Farklı çalışma prensiplerine sahip arka kutup kontakt lensler bulunmaktadır. Örneğin; çift asferik bir tasarıma sahip Volk Area Centralis modeli olduğu gibi Mainster Focal/Grid modeli gibi korneaya temas eden bir adet konkav lens ve bikonveks asferik lensten oluşan modeller mevcuttur (1, 12). Mainster tipi lenslerde görüntü gerçek ve ters olarak anteriorda bulunan bikonveks asferik lensin önünde oluşur (Şekil-7) (13). Arka kutup kontakt lensler değişkenlik göstermekle birlikte yaklaşık 90° 'ye varan görüş açıları sunmaktadır.

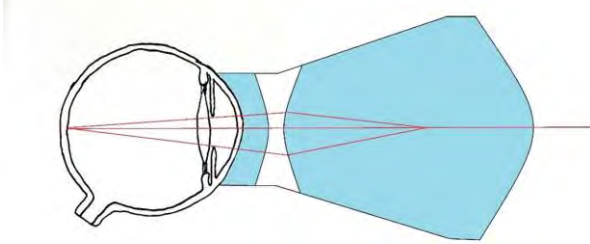


Şekil-7. Mainster tipi lenslerde görüntü gerçek ve ters olarak anteriorda bulunan bikonveks asferik lensin önünde oluşur (13).

Geniş açı kontakt lensler de arka kutup kontakt lenslere göre daha geniş açığa sahip lenslerdir. Bu lensler de fokal ve "grid"

lazer uygulanması amacıyla kullanılırken daha yüksek görüş açıları ile periferal fundus değerlendirilmesine ve panretinal lazer uygulanmasına da olanak tanır. Volk TransEquator ve Mainster Wide Field modelleri örnek olarak verilebilir (1, 12). Değişkenlik göstermekle birlikte yaklaşık 130° 'ye varan görüş açıları mevcuttur.

Panfundoskopik lensler ise bir kontakt lens ile yüksek güçlü toplayıcı özellikte olan bikonveks sferik lensin bileşiminden oluşmaktadır (13). Görüntü gerçek ve ters olarak bikonveks sferik anterior lens içerisinde oluşmaktadır (Şekil-8) (13). Bu tip lenslerde görüş açısı 132° 'ye kadar çıkabilir (13). Pupil dilatasyonu yetersiz hastalarda da iyi bir görüntü vermesi avantajlarından. Görüntü normalden küçük oluşmaktadır. Geniş bir alan daha az detayla görüntülenmektedir. Bu nedenle daha çok panretinal fotokoagülasyon için kullanılmaktadır.



Şekil-8. Panfundoskopik lenslerde görüntü gerçek ve ters olarak bikonveks sferik anterior lens içerisinde oluşmaktadır (13).

Mainster tipi kontakt lensler temelde arka kutup görüntüleme için ortaya çıkmışlardır. Panfundoskopik lenslere göre daha küçük bir görüş alanına sahiptir fakat yüksek büyütme gücü sayesinde arka kutup ve maküla muayenesi için idealdir. Ancak; günümüzde Mainster PRP 165 gibi modeller ile 165°

gibi çok geniş açılar sunabilmekte ve panretinal lazer fotokoagülasyonda kullanılabilir (12).

Panretinal lazer fotokoagülasyonda panfundoskopik ve Mainster tipi lensler kullanılabilir gibi aynı amaçla Volk QuadrAspheric gibi farklı optik mekanizmalara sahip lensler de mevcuttur. Bir korneal kontakt lens ve dört asferik yüzeyden oluşan bu lens 144°'lik bir görüş açısı sunmaktadır (13). Bu bölümde anlatılan yarık lambda biyomikroskopide kullanılan kontakt lensler Tablo-5'te özetlenmiştir. Şekil-9'da kliniğimizdeki bazı kontakt biyomikroskopi lensleri gösterilmiştir.

Tablo-5. Yarık lambda biyomikroskopide kullanılan kontakt lensler (1).

Yarık Lambda Biyomikroskopide Kullanılan Kontakt Toplayıcı Lensler

Lens	Görüş Alanı	Büyütme Gücü	Lazer Işını Büyütme Gücü
Goldmann 3 Aynalı Kontakt Lens	59°/ 67°/73°	1,06 kat	0,94 kat
Arka kutup Kontakt Lensleri ^a	70°/84°	1,06 kat	0,94 kat
Geniş Açılı Kontakt Lensler ^b	110°/ 132°	0,7 kat	1,4 kat
Ultra Geniş Açılı Kontakt Lensler ^c	120°/ 144°	0,51 kat	1,97 kat

^a Volk Area Centralis, Mainster Focal/Grid

^b Volk TransEquator, Mainster Wide Field

^c Volk QuadrAspheric, Mainster PRP 165



Şekil-9. Kliniğimizde kullanılan bazı kontakt biyomikroskopi lensleri. Üst fotoğrafta soldan sağa doğru Mainster PRP 165, Mainster Ultra Field PRP ve Mainster Focal/Grid modeli görülmektedir. Alt fotoğrafta yine aynı sırayla bu lenslerin üstten görünüşleri görülmektedir.

Muayene tekniği hepsinde benzer olmakla birlikte farklı kullanımlarda farklı teknikler de mevcuttur. Ancak en detaylı bilgi gerektiren ve en çok kullanılan kontakt biyomikroskopi lenslerinden biri olan Goldmann üç aynalı lens kullanımının bilinmesi gerekmektedir.

Öncelikle, pupilleri uygun farmakolojik ajanlarla dilate edilen göze topikal anestezi uygulanan ve lensin korneaya temas edecek konkav yüzüne karbomer jel sürülür. Hasta yukarı doğru bakmaya yönlendirilir; gerekirse göz kapakları tutularak lensin alt kısmı alt fornikse yerleştirilir ve lens tamamen korneaya oturtulur. Ardından hasta, lensin tüm korneayı kaplaması için aşağı doğru bakar. Biyomikroskopun aydınlatma kolu serbest bırakılarak aşağı doğru eğim verilir ve retinanın üst kadranı dışındaki alanlarda aydınlatma bu şekilde tutulur. Merkezi lens ile vitreus ve arka kutup değerlendirmesi yapılırken, biyomikroskop aynalara

odaklanır. Periferik retina muayenesi için en büyük aynadan başlanarak lens yavaşça 360° döndürülür; aynaların 180° karşı tarafındaki retinal alanın düz görüntüsünü yansıttığı unutulmamalıdır. Vertikal meridyenin incelenmesinde görüntü dik ekseninde ters, yatay ekseninde ise doğru olurken; horizontal meridyende terslik dik ekseninde değil, yatay eksenindedir. Daha periferik retina alanlarının görüntülenmesi gerektiğinde, hasta istenen yöne bakar ve lens zıt yönde eğilir. Gerekli durumlarda skleral indentasyon uygulanabilir; bu amaçla özel olarak tasarlanmış, depresör ile birlikte kullanılan kontakt lensler de mevcuttur (3).

KAYNAKLAR

1. Brodie SE, Gupta PC, Irsch K, et al. 2019-2020 Basic and Clinical Science Course, Section 03: Clinical Optics. San Francisco, American Academy of Ophthalmology; 2019; 295–301.
2. Kingslake R, Barry Johnson R. Aberration Theory. Lens Design Fundamentals. Amsterdam, Elsevier; 2010; 115.
3. Özdemir HB. Temel Retina Hastalıklarına Güncel Yaklaşımlar. In: Gürelik G, editor. Retina. Ankara: Anadolu Kitabevi; 2022; 37–45.
4. Mainster MA, Crossman JL, Erickson PJ, Heacock GL. Retinal laser lenses: magnification, spot size, and field of view. Br J Ophthalmol 1990 Mar; 74(3): 177–179.
5. Volk Optical. <https://www.volk.com/> (25 Mar 2026).
6. Walling PE, Pole J, Karpecki P, et al. Condensing lenses: sharpen your skills in choosing and using: these devices remain vital to everyday practice. Are you making the most of them. Rev Optom 2017; 154(3): 58.
7. Ocular Inc. <https://ocularinc.com/> (25 Mar 2026).
8. ION Vision. <https://www.ion-vision.com/> (25 Mar 2026).
9. Gellrich MM. The fundus slit lamp. Springerplus 2015; 4: 56.
10. Yanoff M, Duker JS. Ophthalmology. 5th edition. Amsterdam, Elsevier; 2019; 56–60.
11. Blomquist PH. Practical Ophthalmology: A Manual for Beginning Residents. 7th edition. San Francisco, American Academy of Ophthalmology; 2015; 234–254.
12. Gupta A, Singh P, Tripathy K. Auxiliary lenses for slit-lamp examination of the retina. In: StatPearls [Internet]. Treasure Island (FL): StatPearls Publishing; 2024 Jan.

13. Sharma G, Purkayastha S, Deka H, Bhattacharjee H. Commonly used diagnostic and laser lenses for retinal diseases — an overview. *DOS Times* 2008 Mar; 13(9): 49–50.

BÖLÜM 5

CİHAZLAR

Dr. Özer Sakin

Ege Üniversitesi Tıp Fakültesi
Göz Hastalıkları Anabilim Dalı

Doç. Dr. Cumali Değirmenci

Ege Üniversitesi Tıp Fakültesi
Göz Hastalıkları Anabilim Dalı

Prof. Dr. Melis Palamar Onay

Ege Üniversitesi Tıp Fakültesi
Göz Hastalıkları Anabilim Dalı

1. DİREKT OFTALMOSKOP

Direkt oftalmoskop, el ile kullanılan bir muayene enstrümanıdır. Direkt oftalmoskop, özellikle küçük pupilladan, optik disk şekil ve konturunu değerlendirmede kullanışlıdır. Genellikle pil ile çalışmakla birlikte kablolu modelleri de mevcuttur. Bir el ile tutulan ana gövdesi ve ışık kaynağı, filtreler, görüş açıklığı, lensleri de içeren baş kısmı bulunmaktadır (Şekil-1). Daha önce de bahsedildiği gibi direkt oftalmoskopların görüş alanı yaklaşık 7° kadardır ancak daha geniş görüş alanına sahip PanOptic Ophthalmoscope (Welch Allyn, New York, Amerika Birleşik Devletleri) gibi yeni nesil direkt oftalmoskoplar da piyasaya sunulmuştur (Şekil-2) (1). PanOptic Ophthalmoscope, yaklaşık 25° görüş alanına sahiptir ve standart direkt oftalmoskoplara göre büyütme gücü %26 kadar daha fazladır (2). Avantajları arasında küçük pupilden muayenenin daha kolay yapılabilmesi ve hekim ile hasta arasındaki çalışma uzaklığının standart direkt oftalmoskoplara göre daha fazla olmasıdır.









Şekil-1. Kliniğimizden bir direkt oftalmoskopun (Heine Beta 200 oftalmoskop, Heine Optotechnik, Almanya) bölümleri.



Şekil-2. PanOptic Ophthalmoscope (Welch Allyn, New York, Amerika Birleşik Devletleri) (2).

Direkt oftalmoskoplarda, cihazdan cihaza farklılıklar olmakla birlikte farklı spot boyutları, yarık açıklık, ölçek, fiksasyon hedefi ve kırmızıdan arındırılmış filtreler bulunmaktadır (Tablo-1) (1).

Tablo-1. Direkt oftalmoskoplarda filtreler ve işlevleri (1).

Filtre Görünümü	Filtre İsmi	Kullanım Alanı
	Tam Spot	Dilate pupilden görüntüleme
	Küçük Spot	Küçük pupilden görüntüleme
	Kırmızıdan Arındırılmış	Sinir lif tabakasındaki değişiklikleri ve mikroanevrizma gibi vasküler anomalileri değerlendirmede yardımcıdır
	Yarık	Retinal lezyonlardaki kontur farklılıklarını değerlendirmede yardımcıdır
	Izgara	Vasküler yapıların ve lezyonların çaplarını belirlemede (0,2 mm aralıklarla işaretler mevcuttur)
	Fiksasyon Hedefi	Santral veya eksantrik fiksasyonu tanımlamada kullanılır


Ölçek filtreler fundus lezyonlarının lokalizasyon ve boyutlarını belirtmek için kullanılabilir ancak geleneksel olarak lezyon boyut ve lokalizasyonları optik disk çapı ile ifade edilmektedir. Yarık şeklindeki açıklık ise monoküler olarak fundustaki kontur farklılıklarının görülmesinin zor olması nedeniyle sık olarak kullanılmamaktadır (1).

Direkt oftalmoskoplarda, hastanın ve gözlemcinin kırma kusurlarını nötralize ederek oftalmoskopu odaklamak için baş kısmında Rekoss Diski bulunur. Bu disk Hermann von Helmholtz'un oftalmoskopuna dönebilir konveks ve konkav lensleri ekleyen Egbert Rekoss'un ismine atfen isimlendirilmiştir (3). Rekoss Diskinde seçilecek olan optimal odaklayıcı lens, hastanın refraktif kusuruna, gözlemcinin refraktif kusuruna (istemsiz akomodasyon dahil) ve muayene mesafesine göre değişmektedir.

2. BİNOKÜLER İNDİREKT OFTALMOSKOP

Binoküler indirekt oftalmoskop, bir baş bandı, ışık kaynağı, ayna, filtreler ve okülerleri içeren bir üniteden oluşur (Şekil-3). İndirekt oftalmoskop muayeneyi yapan kişinin kafasına rahatça yerleştirilmelidir. Başı çevreleyen bir bant, buna çapraz olacak şekilde baş üzerinden geçen bir bant ve bunların üzerinde kullanıcının baş boyutlarına göre ayarlamayı sağlayan ayar topuzları ve menteşeler bulunmaktadır. Oftalmoskopun ağırlığının büyük bir kısmı çevreleyen bant yerine üstteki çapraz bant tarafından desteklenmektedir.

Binoküler mercekler muayeneyi yapan kişinin gözlerine mümkün olduğunca yakın, pupil düzlemine dik ve burun köprüsüne değmeyecek şekilde yerleştirilmelidir. Menteşeli bir sistem, kullanıcının binoküler mercek ve ışık kaynağının bulunduğu ünitenin açısını ayarlamasına ve aynı anda kullanıcının yüzüne yakınlaştırmasına veya uzaklaştırmasına olanak tanımaktadır.



Şekil-3. Kliniğimizden bir binoküler indirekt oftalmoskop cihazı (Vantage Plus, Keeler Instruments Inc, Amerika Birleşik Devletleri) ve bölümleri.

Bazı kullanıcılar tercihen indirekt oftalmoskopi için kendi gözlüklerini kullanmamaktadır. Çünkü mercekleri içeren ünite muayeneyi yapan kişinin gözlerine ne kadar yakınsa, görüş alanı da o kadar geniş olacaktır (1). Modern indirekt oftalmoskopların standart okülerlerinde toplayıcı lensin oluşturduğu görüntüyü görmek için gereken akomodasyon miktarını azaltmak için genellikle bir 2 D lens bulunur (1). 33 cm mesafeden fundus görüntüsüne akomodasyon yapmakta zorlanabilecek presbiyopik kullanıcılar orta veya yakın adisyona ihtiyaç duyabilirler.

Miyopik veya hipermetropik kullanıcılar ise düzeltici lensler kullanmalı veya kullanıcının sferik eşdeğerine uygun düzeltmeleri yaptırmak için üreticiyle iletişime geçmelidir.

Işığın ayarlanması ünite de bulunan yansıtıcı aynanın döndürülmesini sağlayan buton ile sağlanır. Bu buton döndürülerek, ışık görme alanı santrale getirilir. İnter pupiller mesafenin ayarlanması da stereoskopik görmenin sağlanması açısından önemlidir. Bunun için öncelikle sol göz

kapatılır. Sağ kol gergin bir şekilde tam açılarak sağ el başparmağı yukarıya bakacak şekilde açılarak konumlandırılır. Oftalmoskopun aydınlatma ışığı başparmak üzerine düşürülür ve başparmak sağ göz görme alanının horizontal olarak santraline gelene kadar oftalmoskop üzerindeki ayarlama düğmesi çevrilir. Aynı işlem diğer göz için tekrar edilir. Bu işlemler yapıldıktan sonra kullanıcı konforlu bir binoküler görmeye sahip olmalıdır (1).

Aynı zamanda ışık şiddetini belirleyen transformatörün gücü, cihaza bağlı olarak kademeli veya sürekli arttırım şeklinde ayarlanır. Transformatördeki 4 Volt ayarı en kullanışlı ışık yoğunluğudur (1). Çocuklar ve ışığa duyarlı hastalar için ve/veya 15 dakikadan uzun süren muayeneler için daha düşük bir ayar (örn. 2,5 Volt) kullanılabilir. Daha yüksek bir ayar (örn. 6-15 Volt) oküler opasitelerin varlığında veya periferik fundusun incelenmesi için yeterli aydınlatmayı sağlamak için kullanılmaktadır (1). İndirekt oftalmoskopi süresinin sınırlandırılması hasta tarafından hissedilen subjektif rahatsızlık etkisinin en aza indirilmesine yardımcı olur. Uzun süreli bir muayenede, cihaz ışığı düşük güç ayarında kullanılmalıdır. Aynı zamanda ultraviyole filtreye veya sarı kaplamaya sahip bir toplayıcı mercekle kullanılması hastanın rahatsızlık hissini azaltabilmektedir.

Aynı zamanda kullanıcının, muayene esnasında fovea üzerine ışığın tekrarlayıcı şekilde düşürmekten kaçınması, indirekt oftalmoskop tarafından yaratılabilecek fotoksisiteyi en aza indirgemektedir.

3. YARIK LAMBA BİYOMİKROSKOP

Oftalmologlar tarafından en sık kullanılan muayene ekipmanlarından biri olan yarık lamba biyomikroskop, gözün ön segmenti ve adnekslerin detaylı anatomisinin üç boyutlu görselleştirilmesine olanak tanır. Işık ışınının yükseklik ve genişliğinin değiştirilebilmesini sağlayan yarık şeklindeki açıklık sayesinde, çevre dokulardan yansıyan ışınların

elimine edilmesine ve detaylı değerlendirilebilen kesitsel bir görüntünün elde edilmesine olanak sağlamaktadır.

Toplayıcı lenslerin de yardımı ile gözün tüm yapılarını çeşitli büyütme dereceleri gösterebilmektedir. Aynı zamanda günümüzde bazı eklentiler ile fotoğraf çekimi, endotel hücre sayımı, pupil çapı, kornea kalınlığı, ön kamara derinliği, intraoküler basınç ölçümü gibi çeşitli ölçümler de yapılabilmektedir. Hatta korneal veya konjonktival yabancı cisimlerin uzaklaştırılması gibi minör cerrahi işlemler bile yapılabilmektedir.

Yarıklı lamba biyomikroskopun gözlem sistemi uzun bir çalışma mesafesine sahiptir. Bu mesafe yaklaşık 3,9 inç (10 cm) kadardır ve bir laboratuvar mikroskopununkinden yaklaşık 100 kat daha uzundur (4). Prizmalar hastanın gözünden gelen diverjan ışınları olarak bunları okülerlere yönlendirir.

Yarıklı lamba biyomikroskoplarda, aydınlatma sistemi ve çeşitli büyütme seviyelerine sahip görüntüleme sistemi ayrı kollara monte edilmiştir. Bunlar aynı dikey ekseninde dönebilecek şekilde dir. Bu iki kolun aynı düzlemde hizalanarak, aynı noktaya odaklanması gözlemciye direkt aydınlatma altında inceleme sağlar. Ancak aydınlatma sisteminin horizontal ve/veya vertikal olarak görüntüleme sistemi ile aynı düzlemde ayrılarak desantralize edilmesi indirekt aydınlatmayı sağlar. Bu tekniklerin varyasyonu ile ön segment muayenesinde çeşitli yöntemler ortaya konulmuştur.

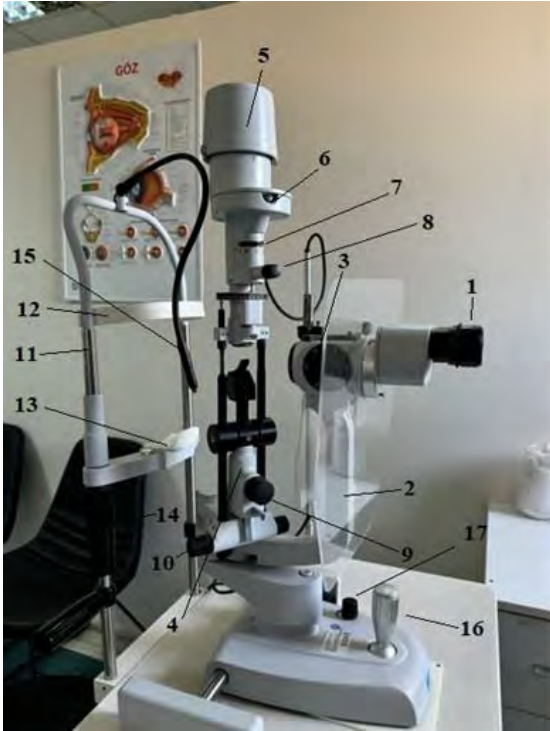Direkt Aydınlatma, gözlemcinin yarıklı lamba tarafından aydınlatılan alana odaklanması olarak nitelendirilir. Bu en çok kullanılan tekniktir (5).

Retroilluminasyonda ise aydınlatma ışınları desantralize edilerek irise veya fundusa düşmesi sağlanırken gözlemci ise retroilluminasyon ile yansıyan ışınların aydınlatıldığı bölgeye odaklıdır (5).

Skleral saçılmada yarık lambadan çıkan ışınlar limbusa odaklanır. Böylece ışık, total internal yansıma ile kornea üzerindeki mümkün olan en uzun yolu kullanır. Özellikle stromal lezyonların değerlendirilmesinde faydalıdır (5).

Speküler yansımada aydınlatma sistemi ve gözlem sistemi aynı açıdadır. Yüksek büyütme altında korneanın epitelyal yapıları ve özellikle guttata, endotelyal patern gibi endotel hücre tabakasını değerlendirmek için kullanılır (5).

Tipik bir yarık lamba biyomikroskop Şekil-4'te gösterilmiştir.



Şekil-4. Kliniğimizden bir CSO SL9900 5x (Costruzione Strumenti Oftalmici, Floransa, İtalya) model yarık lamba biyomikroskop.

Şekil-4'te biyomikroskopun üzerinde numaralandırılan spesifik parçalar, parantez içerisinde olacak şekilde metin içerisinde belirtilmiştir. CSO SL9900 5x (Costruzione Strumenti Oftalmici, Floransa, İtalya) model olan bu cihaz temel olarak piyasadaki diğer modeller ile benzer olup minör farklılıklar bulunabilmektedir.

Yarık lamba biyomikroskop 3 temel parçadan oluşur:

- Görüntüleme kolu, okülerleri ve büyütme elemanlarını içerir.
- Aydınlatma kolu, ışık kaynağı ve kontrollerini içerir.
- Hasta yerleşim çerçevesi, hastanın başını yerleştirdiği kısımdır.

Bu temel parçalar ortak bir üniteye bağlıdır ve bu ünite üzerinde de "joystick" şeklinde aydınlatma ve görüntüleme kollarının hareketini sağlayan kontrol kolu bulunmaktadır. Destek platformu üzerinde bulunan bu ünite de kablo ile güç kaynağına bağlıdır.

Öncelikle yarık lamba biyomikroskopu kullanan gözlemci, görüntüleme kolu (2) üzerinde bulunan okülerler (1) sayesinde görüş sağlar. Okülerler, biyomikroskoplar arasında farklılıklar olsa da 6x ile 40x arasında değişken büyütme güçleri sunarlar ve bu dönebilen bir mekanizma (3) ile okülerlerin her iki tarafında değiştirilebilir (1).

Okülerler, üzerlerinde gözlemcinin refraktif kusurunu nötralize edebilecek, ayrı ayrı ayarlanabilir odak halkaları bulundurlar. Aynı zamanda okülerler gözlemcinin interpupiller mesafesine göre ayarlayabileceği şekilde birbirine yaklaşabilecek ve uzaklaşabilecek şekilde tasarlanmıştır.

Aydınlatma kolu (4) ve görüntüleme kolu parfokal (aynı odak düzleminde) olarak çalışmaktadır. Yani ışık kaynağından çıkan ışınlar ile gözlemci tarafından görülen görüntü,

odaklama sağlandığı her zaman aynı odak düzleminde dir (1). Aydınlatma kolu, destek noktasındaki eksenini üzerinde 180° dönebilecek şekilde dir. Bu da gözlemcinin aydınlatma ışınlarını göze nazal ve temporalden yöneltilebilmesini sağlar.

Aydınlatma kolunun en üstünde ise içerisinde ampulün bulunduğu ışık kaynağı (5) bulunur. Işık kaynağının alt kısmında ise kalibre edilmiş bir skala (6) bulunur ve bu skala ile kullanılan ışının yüksekliği ayarlanır. Aynı zamanda bu, lezyon boyutlarının ölçülmesini sağlar. Bu skalanın hemen altında horizontal planda hareket edebilen küçük bir kol (7) bulunur. Bu kol kullanılan ışığın parlaklığını ve bazı biyomikroskoplarda filtreleri seçmek için kullanılır. Bu kolun altında ise 360° dönebilen bir buton (8) bulunur. Bu buton skala üzerindeki değerleri değiştirerek ışığın yüksekliğini ayarlamak için kullanılır ve bazı cihazlarda kobalt mavi filtreyi aktif etmek için de kullanılmaktadır. Aynı zamanda aydınlatma kolunun en üstünde bulunan bu ışık kaynağı ünitesi, yarım disk şeklindeki bir parça üzerinde 180° dönebilir ve bu şekilde yarık lamba dik konumdan oblik ve hatta yatay konuma geçirilebilir (1).

Aydınlatma kolunun en alt kısmında ise gözlemciye bakan kısımda bir topuz (9) bulunmaktadır. Bu topuz gevşetilerek aydınlatma kolu nazale veya temporale desantralize edilerek özellikle skleral saçılma ve retroilluminasyon tekniklerinde kullanılabilir. Aydınlatma kolunun alt kısmında aynı zamanda her iki el ile ulaşabilen çift taraflı 360° dönebilen topuzlar (10) yer alır. Bunlar sayesinde aydınlatma ışığının genişliği, ince yarık lambadan 8 mm genişliğe kadar ayarlanabilir (1).

Hasta yerleşim çerçevesi (11) ise 2 adet dik yerleşimli metal kol ile üst kısımda bir alın bandı (12) ve alt kısımda bir çene desteğinden (13) oluşur. Bu çene desteğinin alt kısmında genellikle sol metal kol üzerinde bulunan bir mekanizma (14) ile çene desteğinin yüksekliği değiştirilebilir. Hasta yerleşim çerçevesinin üst kısmına bağlı olarak bulunan fiksasyon ışığı

(15) mevcuttur. Bu genellikle muayene edilmeyen gözün önüne konularak hastaya bir fiksasyon hedefi sağlamak amacıyla kullanılır.

Bu aydınlatma ve görüntüleme kolları ise altta bir üniteye bağlıdır. Bu ünite üzerinde "joystick" şeklinde bir kontrol kolu (16) bulunur. Bu kontrol kolu her yöne hareket ettirilerek biyomikroskop kontrol edilir (6). Aynı zamanda bu kol çevrilerek aydınlatma ışığının konumu vertikal olarak değiştirilebilir. Genellikle bu kolun yan kısmında ve yine ünitenin üzerinde yerleşen ışık yoğunluğunun ayarlanabildiği bir dönelir buton (17) bulunmaktadır. Tüm bu biyomikroskop parçaları ise bir destek platformu üzerine sabitlenmiş konumdadır.

KAYNAKLAR

1. Blomquist PH. Practical Ophthalmology: A Manual for Beginning Residents. 7th edition. San Francisco, American Academy of Ophthalmology; 2015; 159–171, 234–254.
2. McComiskie JE, Greer RM, Gole GA. Panoptic versus conventional ophthalmoscope. Clin Exp Ophthalmol 2004 Jun; 32(3): 238–242.
3. Keeler R. Antique ophthalmic instruments and books: the Royal College Museum. Br J Ophthalmol 2002 Jun; 86(6): 602–603.
4. Yanoff M, Duker JS. Ophthalmology. 5th edition. Amsterdam, Elsevier; 2019; 56–60.
5. Salmon JF. Kanski's Clinical Ophthalmology. 9th edition. Amsterdam, Elsevier; 2020; 20–21.
6. Kaur K, Gurnani B. Slit-Lamp Biomicroscope. In: StatPearls [Internet]. Treasure Island (FL): StatPearls Publishing; 2025 Jan.

BÖLÜM 6

OFTALMOSKOPIK MUAYENE

Dr. Özer Sakin

Ege Üniversitesi Tıp Fakültesi
Göz Hastalıkları Anabilim Dalı

Doç. Dr. Cumali Değirmenci

Ege Üniversitesi Tıp Fakültesi
Göz Hastalıkları Anabilim Dalı

Prof. Dr. Özlem Barut Selver

Ege Üniversitesi Tıp Fakültesi
Göz Hastalıkları Anabilim Dalı

1. PUPİL DİLATASYONU

Detaylı bir arka segment muayenesi için etkili bir pupil dilatasyonu sağlanmalıdır. Pupil dilatasyonu yani midriyazise ise parasempatolitik (sikloplejik) ajanlarla iris sfinkterinin paralize edilmesi veya semptomimetik (midriyatik) ajanlar ile iris dilatatörünün stimüle edilmesi ile sağlanır (1). Parasempatolitik ajanlar, midriyazise ek olarak siliyer kası da paralize ederek akomodasyonu bozmaktadırlar (1). Siklopleji, oftalmoskopi dışında yüksek akomodasyon kapasitesine sahip olan çocuk popülasyonunun refraksiyon muayenesinde de kullanışlıdır (2). Aynı zamanda korneal epitel defektleri ve inflamasyonda, intraoküler inflamasyonda ortaya çıkan siliyer kas spazmının giderilmesi ve ağrının azaltılmasında da siklopleji kullanılmaktadır.

Semptomimetik (fenilefrin) ve parasempatolitik (tropikamid) topikal ilaçların kombinasyonu hızlı bir başlangıç ve kısa dilatasyon süresi için tercih edilmektedir. Maksimum

dilatasyon da her iki türde ajanların kombinasyonu ile elde edilir. Oftalmoskopide sıklıkla %2,5 konsantrasyonda fenilefrin ve %1 konsantrasyonda tropikamid kombinasyonu tercih edilmektedir. Tablo-1’de sık kullanılan midriyatik ve sikloplejik ajanlara ait özellikler belirtilmiştir (3).

Tablo-1. Oftalmoloji pratiğinde sıklıkla kullanılan midriyatik ve sikloplejik ajanların, etki ortaya çıkış, etki süreleri ve bu ajanlara ait belli bazı özellikler (1–3, 15).

Midriyatikler ve Sikloplejikler

Ajan (Konsantrasyon)	Maksimum Etkinin Ortaya Çıkış Süresi	Etki Süresi	Özellikler
Fenilefrin (%2,5, %10)	20 dakika	3 saat	Midriyazis oluşturur ancak siklopleji sağlamamaktadır. %10'luk konsantrasyondan hipertansif etkiler açısından dikkatli kullanılmalıdır.
Tropikamid (%0,5, %1)	25 dakika	4-6 saat	Çocuklarda sikloplejik refraksiyon için elverişlidir
Siklopentolat (%0,5, %1, %2)	30 dakika	12-24 saat	Sikloplejik refraksiyon için kullanılır. Özellikle çocuklarda nörotoksik etkileri olabilir.
Homatropin (%1, %2, %5)	40 dakika	2-3 gün	Yan etkileri nadirdir.
Skopalamın (%0,25)	30 dakika	4-7 gün	Disoryantasyon, baş dönmesi gibi nörolojik yan etkileri mevcuttur.
Atropin (%0,25, %0,5, %1)	30 dakika	1-2 hafta	Sistemik absorpsiyonu taşikardi, ateş, flushing yaratabilir.

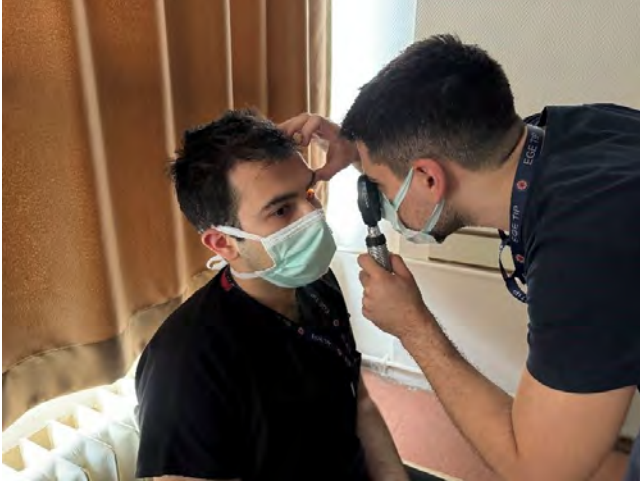Topikal uygulamanın ardından hastanın göz kapaklarının 1 dakika süre ile kapatılmasının istenmesi nazolakrimal drenajı yavaşlatarak sistemik absorpsiyonu azaltır. Fenilefrinin sistemik absorpsiyonunun kan basıncını yükseltebileceği daha önce bildirilmiş olup bazı çalışmalarda da anlamlı bir fark bulunmadığı ortaya konmuştur (4). Ancak yine de hipertansif olan veya alfa adrenerjik agonistlere artmış sensitivite bulunan ortostatik hipertansiyon hastalarında veya adrenerjik efekti potansiyalize edebilecek ilaç kullanımında (rezerpin, trisiklik antidepresan, kokain vb.) özellikle %10 konsantrasyona sahip fenilefrinin dikkatli kullanımında fayda vardır. Genellikle oftalmoloji pratiğinde de %2,5 konsantrasyonda fenilefrin, %10 konsantrasyona göre tercih edilmektedir. Yeterli pupil dilatasyonu 20-45 dakika içerisinde sağlanmaktadır (1). Dilatasyondan, iris destekli intraoküler lens olan, ileri derecede sığ ön kamara varlığında (açı kapanması glokomundan kaçınmak amacıyla) veya kafa travması varlığında pupil dilatasyonu yapılan hastalarda kaçınılmalıdır (3).

Dilate pupil, normal reaktivitesini tekrar 4-8 saat kadar bir sürede kazanmaktadır (3). Alfa adrenerjik antagonistler midriyazisi ortadan kaldırmak için kullanılabilir. İnfantlar, özellikle de prematüre ise dilate edici ajanların yan etkilerine daha duyarlıdır. %10 konsantrasyonda fenilefrin hipertansiyon indükleme potansiyelinden dolayı kesinlikle kullanılmamalıdır. %0,5 konsantrasyondan daha yüksek konsantrasyonda siklopentolat kullanımı beslenme intoleransına yol açabilir (5).

2. DİREKT OFTALMOSKOPI

Direkt oftalmoskop ile muayenede, muayene olacak kişi dik oturur ve muayene edilmeyen gözüyle sabit bir noktaya bakar. Muayeneyi yapan kişi, hastaya temporal yönden yaklaşır ve oftalmoskopun netlik ayarını yaklaşık 15 cm mesafeden yaparak muayeneye başlar. Sağ göz muayene

edilecekse, oftalmoskop sađ elle tutulur; hekim sol elini hastanın alnına koyarak başın sabitlenmesini sađlar ve sol başparmak ile üst göz kapađını açar. Retina muayenesine geçmeden önce gerekiyorsa, gözün dış yapıları, kornea, ön kamarası, iris ve lens de incelenir. Ön segmentin değerlendirilmesi için oftalmoskop +10 diyoptriye ayarlanır (6). Oftalmoskop ışığı pupile yönlendirilir ve cihaz, gözden yaklaşık 3–5 cm uzaklıkta olacak şekilde yaklaşarak optik disk görüntüsü elde edilir (Şekil-1).



Şekil-1. Direkt oftalmoskop ile muayene

Optik disk görüntüsünü yakalamak için oftalmoskop, temporal tarafa doğru yaklaşık 15° açıyla tutulması genellikle yeterlidir (7). Diskin şekli, sınırları, rengi, cup/disk oranı ve diskten çıkan damar yapıları değerlendirilir. Maküla incelemesi için ışık diske odaklandıktan sonra temporal tarafa kaydırılır veya hasta ışığa bakması için yönlendirilir. Periferik retina muayenesi sırasında ise hastanın göz hareketlerinden ve gerekirse baş pozisyonundan yararlanılır. Direkt oftalmoskopinin en büyük avantajı, uygulamasının kolay

olması ve cihazın hafif, taşınabilir ve uygun maliyetli oluşudur. Dezavantajları ise sınırlı görüş alanı sunması, periferik retina muayenesine olanak vermemesi ve yalnızca monoküler görüntü sağlamasıdır (7). Sınırlı görüş alanı nedeniyle birçok retinal lezyon tam olarak değerlendirilememektedir. Ayrıca, stereoskopik görüntü sağlanmadığı için elde edilen görüntülerde derinlik algısı bulunmaz ve olası lezyonlar üç boyutlu olarak incelenemez (7).

3. BİNOKÜLER İNDİREKT OFTALMOSKOPİ

İndirekt oftalmoskopi, genellikle bir kol mesafesinde uygulanır. Bu da ortalama cihaz ile incelenen göz arasında 40-50 cm mesafeye eşdeğerdir (3). Bu çalışma uzaklığı da sabit değildir, kullanıcı fundus detaylarını daha büyük görmek için bu mesafeyi kısaltabilir yani toplayıcı lens kullanıcıya daha çok yakınlaşabilir. Ancak bu da görüş alanının daralmasına ve binokülaritenin daha kolay kaybolmasına sebep olmaktadır (3). Ancak küçük pupilden muayene gerektiğinde bu zorluk daha uzak çalışma mesafesine geçilerek veya daha güçlü bir toplayıcı lense geçilerek aşılabılır.

Binoküler indirekt oftalmoskopi sırasında muayene adımlarını sıralayacak olursak; öncelikle oftalmoskop hekimin başına yerleştirilir ve kafa bandı ile sabitlenir. İnterpupiller mesafe ayarlanır ve her iki göz ayrı ayrı açıp kapatılarak binoküler görüşün sağlandığı doğrulanır. Aydınlatma ışığının gücü ve konumu kontrol edilir, yüksekliği ayarlanır ve gerekirse uygun filtreler uygulanır (7).

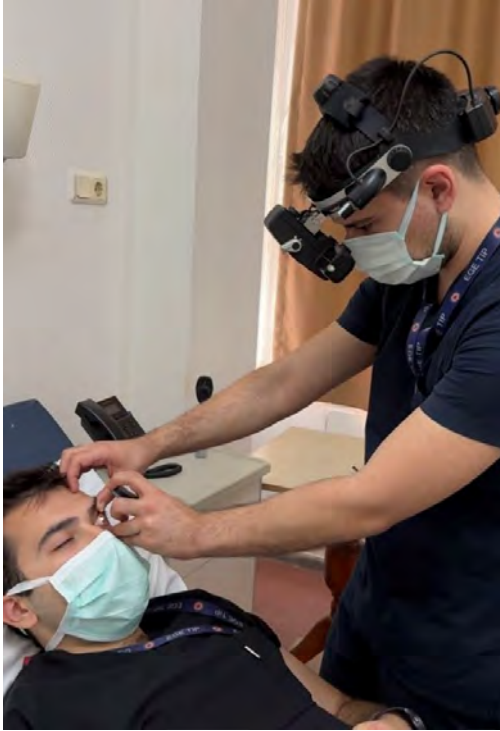Hasta sırt üstü yatırılır ve bakışını düz bir şekilde tutması istenir (primer bakış pozisyonu). Başın horizontal düzlemde olması, hem hasta konforu hem de muayene kolaylığı açısından önemlidir. Muayeneye başlamadan önce, hastanın pupillerinin yeterince dilate olduğundan emin olunmalı ve her iki gözünü açık tutması gerektiği ile kullanılan ışığın zararlı olmadığı hastaya açıklanmalıdır. Eğer hasta gözünü

yeterince açamıyorsa, hekim lens tutmayan eliyle parmaklarıyla kapağı açabilir veya kapak spekulumu kullanabilir. Uygun toplayıcı lens seçildikten sonra, lens başparmak ve işaret parmağı arasında, daha konveks yüzü kullanıcıya bakacak şekilde tutulur (3). Lens, kullanıcının tercihine göre baskın olmayan elle tutulabilir; baskın el ise skleral depresyon yapmak veya fundus çizimi için kullanılabilir. Lensi tutan elin başparmağı, gözün üst veya alt kapağını açmak için kullanılırken, diğer elin başparmağı karşı göz kapağının açılmasını sağlar (3). Daha sonra lens, görüntüyü merkeze almak amacıyla hastanın gözü önünde uygun bir mesafeye yerleştirilir. Daha önce belirtildiği gibi, her toplayıcı lensin belirli bir çalışma mesafesi vardır; hekim lensi ileri geri hareket ettirerek en net görüntüyü elde eder. Ayrıca, yansımaları azaltmak için lens, kullanıcı tarafından uygun bir açıyla tutulmalıdır.

Hastanın parlak ışığa uyum sağlaması için öncelikle periferik retina muayenesi yapılması önerilir. Bu aşamada hekim, kafasını eğerek hastanın gözlerini yukarı, aşağı, sağa ve sola hareket ettirmesini sağlar. Görme aksını pupilde tutmak için lens ve baş aynı yönde eğilir. Bazı hekimler, fundusun farklı bölgelerini incelemek için hastaya çeşitli yönlerde bakmasını sağlamak yerine, kendi gövdelerini hareket ettirerek hastaya farklı açılardan yaklaşmayı tercih eder. Genellikle fundusun nazal ve superior periferik bölgeleri, temporal ve inferior bölgelere kıyasla önce muayene edilir (7). Çünkü hastalar, bu bölgelerde daha az fotofobi yaşamaktadırlar. En son makula muayene edilir (7). Fundus bulgularını her iki göz arasında kıyaslama gerektiğinde iki göz arasında geçiş yapılarak karşılaştırılabilir. Şekil-2'de binoküler indirekt oftalmoskopi ile muayene gösterilmiştir.

Anterior retina görüntülemesi, gözün kavisli yapısı nedeniyle oldukça zordur. Retinanın ora serrataya yakın en periferik bölgeleri incelenmek istendiğinde, gözün ekstrem bakış yönlerine çevrilmesi ve hekimin başını eğmesiyle kısmen

m¼m¼k¼n olabilir. Ancak standart indirekt oftalmoskopi ile bu alanlar yeterince g¼r¼lemezse, skleral depresyon uygulanması gerekir. Skleral depresyon, aynı zamanda kinetik deęerlendirmeye olanak vererek retinal yırtıkların daha iyi saptanmasını saęlar. Bu iřlem iin kulak pamuęu veya ¼zel olarak tasarlanmış skleral depres¼rler kullanılabilir ve iřlem ¼ncesinde topikal anestezi uygulanmalıdır. Depresyon yapılacak alanın tersine bakıldıktan sonra depres¼r sklera ¼zerine yerleřtirilir; ardından hasta muayene edilecek kadrana bakar ve uygun basın uygulanarak sklera okertilerek istenen alan g¼r¼ř alanına getirilir (3, 7).



řekil-2. Binok¼ler indirekt oftalmoskop ile muayene.

Muayene koşullarına bağlı olarak skleral depresyon, sklera yerine göz kapağı üzerinden de uygulanabilir. Özellikle skleromalazi gibi sklerası ince olan hastalarda bu işlem çok dikkatli yapılmalıdır; aksi takdirde skleral perforasyon riski bulunmaktadır (7).

Tablo-2'de binoküler indirekt oftalmoskopi ile direkt oftalmoskopinin farkları özetlenmiştir.

Tablo-2. Binoküler indirekt oftalmoskopi ve direkt oftalmoskopinin farkları (7).

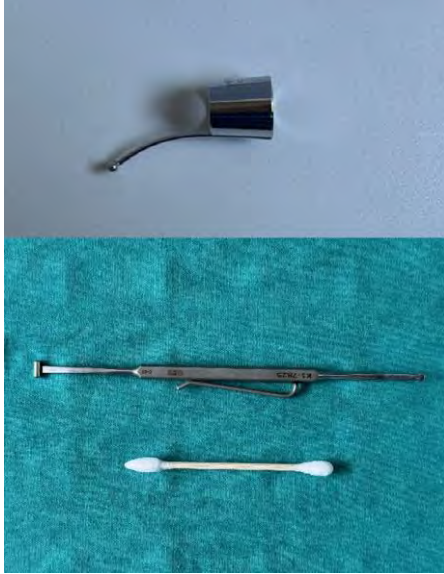
İndirekt Oftalmoskopi	Direkt Oftalmoskopi
<ul style="list-style-type: none">▪ Kolay taşınabilir ve yatak başı kullanılabilir.▪ Steroskopik görüntü sağlamaktadır.▪ Görüntüyü büyütme oranı azdır.▪ Tek seferde geniş bir retina alanının görüntülenmesini sağlamaktadır.▪ Periferik retina muayenesine izin verir.▪ Ters görüntü oluşturmaktadır.▪ Belli bir düzeye kadar ortam opasitelerinden etkilenmez.▪ Hastaya uzak çalışma mesafesi mevcuttur.▪ Muayene için tecrübe gerektirir.	<ul style="list-style-type: none">▪ Kolay taşınabilir ve her durumda kullanılabilir.▪ Stereoskopik görüntü sağlamaz, iki boyutlu görüntü verir.▪ Görüntüyü büyütme oranı yüksektir.▪ Görüş alanı çok kısıtlıdır.▪ Periferik retina görüntülenemez.▪ Düz görüntü oluşturmaktadır.▪ Ortam opasitelerinden çok kolay etkilenir.▪ Muayene pozisyonu hastaya çok yakındır.▪ Kullanım için tecrübe gerektirmez.

4. SKLERAL DEPRESYON

Skleral depresyon veya indentasyon, fundusun ekvator (limbustan 14 mm uzaklıkta) ve ora serrata (limbustan 8 mm uzaklıkta) arasındaki bölgenin incelenmesi için uygulanır (8). Skleral depresyon sayesinde ora serrataya yakın bu bölgeler görüş alanına getirilirken, toplayıcı lensin kenar kısımları tarafından oluşturulan optik distorsiyonlardan uzaklaştırılır.

Bunun için bir skleral depresör kullanılır. Çeşitli tipleri olmakla birlikte sıklıkla kullanılan yüksük skleral depresör, metalden yapılmış, parmak ucunun içine yerleşmesini sağlayan bir parça ve buna eklenmiş olan eğimli şekilde uzanan ve "T" şeklinde sonlanım gösteren depresör uçtan oluşur (Şekil-3). Bu aparat, dominant elin 2. veya 3. (işaret ve orta) parmağına takılarak kullanılabilir. Bu sayede diğer parmaklar göz kapaklarının açılabilmesi için serbest bırakılmış olur.

Benzer amaçla kullanılan kalem depresörler de mevcuttur. Yine metalden yapılmış olan, ortasında tutma kısmı bulunan, "T" veya oval şekilli sonlanan bu depresörler ise dominant elin (toplayıcı lensi kullanmayan el) başparmak, 2. ve 3. parmak arasında kalem gibi tutularak kullanılabilir (Şekil-3). Pamuk uçlu aplikatörler de benzer şekilde kullanılabilir ancak rutin muayene için genellikle uçları fazla geniştir (Şekil-3).

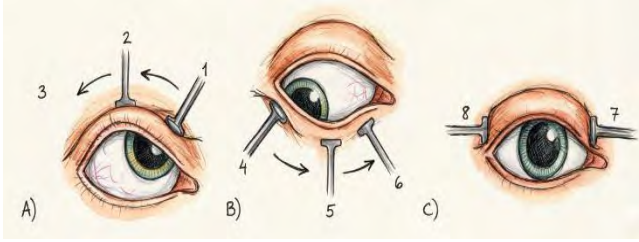


Şekil-3. Kliniğimizden skleral depresör tipleri.

Skleral depresyon için depresörün ucu kapak üzerinde deprese edilmek istenen noktaya konulur ve uygun basınçla sklera deprese edilir. Uygulanan basınç, taktik tonometride uygulanan basınçtan fazla olmamalıdır. Skleral depresyonun bazı hastalar için rahatsız edici olabileceği, özellikle dikkatsiz bir muayenede hastaların ağrı hissedebileceği unutulmamalıdır.

Skleral depresyona ora serratanın en kolay olarak superonazalden izlenebilmesi nedeniyle ilk olarak bu bölgeden başlanır (3). Muayene eden kişi, hastanın sağ tarafında bulunur ve depresörü sağ eli ile tutar. Hastanın inferotemporele doğru bakması istenir. Depresör, üst göz kapağının iç parçasının üst tarsal kenarına konulur. Hastadan tekrardan düz olarak karşıya bakması istenir böylece kapağın hareketiyle depresör ucu glob üzerinde kaymış olur. Bu aşamadan sonra muayene eden kişi toplayıcı lensi pozisyona getirip başına uygun pozisyonu vererek hastanın pupiline odaklanır. Skleral depresör ile uygun basınç uygulanarak fundus ekvatoru gözlemci tarafından izlenir. Sonrasında hastaya superonazale doğru bakması istenerek, depresör ucunun glob üzerine anteriora kayması sağlanarak superionazal ora serrataya kadar olan fundus gözlemlenir (3). Aynı adımlar tüm temel meridyenler için uygulanır. İncelenen fundus bölgesine uygun olarak hastaya komutlar belirtilirken, muayene eden kişi de uygun baş ve lens pozisyonu ile depresör ve görme aksını hizada tutmaya çalışır. Genellikle superonazal meridyen sonrasında superior, superotemporal, inferotemporal, inferior ve inferonazal meridyenler gözlemlenir (Şekil-4) (3). Başlangıç seviyesindeki bir oftalmolog için gözlemlenmesi en zor olduklarından dolayı nazal ve temporal horizontal meridyenler ise genellikle en son muayene edilir.

Muayene esnasında hastanın konforsuzluk hissedip hissetmediği aralıklarla değerlendirilir. Eğer depresör direkt olarak glob üzerine konulacaksa topikal anestetik damla uygulanmalıdır.



Şekil-4. Sirkumferansiyel skleral depresyon.

- A) Superior perifer fundusun muayenesi. Depresör ucu öncelikle superonazale
- 1) sonrasında superior
 - 2) ve superotemporal
 - 3) yönüne doğru hareket ettirilir.
- B) İnferior perifer fundusun muayenesi. Depresör ucu öncelikle inferotemporal
- 4) sonrasında inferior
 - 5) ve inferonazal
 - 6) yönüne hareket ettirilir.
- C) Horizontal meridyenler üzerindeki perifer retina ise depresör ucu nazal
- 7) ve temporal
 - 8) olarak konularak muayene edilir (3).

Sirkumferansiyel muayene tamamlandıktan sonra tespit edilen lezyonlar depresörün tekrar lezyonun olduğu bölgeye konularak anteroposterior ve yanlara doğru hareketleri ile lezyon boyutu, sınırları, yükseklik veya derinliği açısından tekrar değerlendirilebilir.

5. YARIK LAMBA BİYOMİKROSKOP İLE OFTALMOSKOPİ

Yarık lamba biyomikroskopi sırasında, küçük pupilla durumlarında bile 90 D lensler ile fundus muayenesi yapılabilmektedir; ancak non-kontakt lensler ile daha iyi bir değerlendirme için genellikle pupiller dilatasyon tercih edilir. Muayeneye başlamadan önce, hastanın çenesi biyomikroskoptun çene desteğine yerleştirilir ve alını alın

bandına yaslanacak şekilde konumlandırılır. Pupil dilatasyonu öncesinde ön segment muayenesi tamamlanır ve uygun farmakolojik ajanlar ile pupilla genişletilir. Yarık lambanın aydınlatma genişliği, fundus muayenesi için kullanılacak lensin yaklaşık çeyrek genişliğine, yüksekliği ise lens çapını kapsayacak şekilde ayarlanır (7). Büyütme düzeyi en küçük ayara veya standart olarak 10 kat seviyesine getirilir (7). Biyomikroskop, joystick benzeri hareket kolu kullanılarak en geriye getirilir ve hastanın ışığa uyum sağlaması için ışık seviyesi düşürülür. Hasta tekrar muayene pozisyonunu alır ve ışık kaynağı pupilden dik geçecek şekilde ayarlanır. Lens, korneadan yaklaşık 1 cm uzaklıkta tutulur; ancak bu mesafe kullanılan lensin çalışma mesafesine bağlı olarak değişebilir. Gerekirse, lensi tutan elin parmaklarıyla göz kapakları açılır. Biyomikroskop, net görüntü elde edilene kadar öne doğru hareket ettirilir ve lens de gerektiğinde ileri-geri oynatılarak optimal görüntü sağlanır. Net görüntü elde edildikten sonra büyütme ve aydınlatma istenilen seviyeye ayarlanır ve arka kutup muayenesi gerçekleştirilir. Periferik retina değerlendirmesi sırasında, hasta ilgili kadrana bakar ve lens de bu doğrultuda tilte edilir.

6. FİLTRELER

İndirekt oftalmoskopi cihazları ve fundus kameralar farklı işlevler için çeşitli filtreler içerirler. Filtre olmadan veya beyaz ışıkla yapılan incelemede, fundus doğal renk tonunda ve satürasyonunda görülmektedir. Bu genellikle muayene başlangıcında genel bakış amacıyla kullanılır. Binoküler indirekt oftalmoskoplarda, büyük spot boyutlu aydınlatma genellikle tam dilate pupillerde kullanılırken, dilatasyonu zayıf veya dilate olmayan pupillerde küçük spot boyut tercih edilmelidir (3).

Sarı ışık filtresi ise hasta gözüne ulaşan ışık yoğunluğunu azaltarak hem gözlemci hem de hasta için konfor sağlar. Aynı zamanda UV maruziyetinin azalmasına bağlı olarak

fototoksiste açısından koruyucu etkisi mevcuttur. Hekimler, fotosensitif hastalarda bu filtreyi tercih etmektedir.

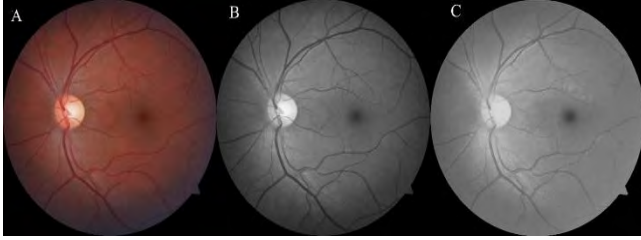
Filtrelerin işlevlerini daha iyi anlamamız için öncelikle görünür ışık spektrumunun kısa (mavi), orta (yeşil) ve uzun (kırmızı) dalga boylarına ayrıldığını bilmemiz gerekmektedir.

Bunlardan, kısa dalga boyları oküler ortam tarafından çoğunlukla saçılıma uğrar veya katarakt gibi patolojilerle engellenir (9). Aynı zamanda iç limitan membran ve iç retina tabakaları da kısa dalga boyuna sahip yani mavi ışığı yansıtır. Bu nedenle mavi filtre, bu tabakaların önünde yerleşmiş olan epiretinal veya fibrovasküler membran gibi patolojiler için daha iyi bir görüş sunar (9).

Mavi filtre aynı zamanda floresein anjiyografi sonrasında fundus değerlendirmek için kullanılabildiği gibi floresein anjiyoskopi amacıyla da kullanılabilir (10). Bunun için de intravenöz yoldan verilen sodyum floresein sonrasında periferel retinanın binoküler indirekt oftalmoskop ile mavi filtre altında değerlendirilmesi gerekir. Böylece periferde yerleşmiş olan neovaskülarizasyonlar tespit edilebilmektedir.

Mavi filtre, optik disk drusenlerinin tespitinde de kullanılabilir.

Kırmızıdan arındırılmış filtre ise beyaz ışıkla incelendiğinde baskın olarak kırmızı tonlara sahip olan retinadaki yapıların ve çevre dokuların arasında daha net bir kontrast farkı oluşturmak amacıyla kullanılır. Bu filtrede ışık spektrumunun kırmızıya yakın olan daha uzun dalga boyları bloklanır. Böylece ışık kırmızıdan arındırılmış olur. En yaygın olarak kullanılan kırmızıdan arındırılmış filtreler, 540 nm ila 570 nm arasında bir dalga boyunda iletme sahiptir (9). Bu da görülen ışığın yeşil renkli olarak oluşmasına neden olur. Şekil-5'te normal bir fundusa ait renkli fundus fotoğrafı ile aynı fundusa ait kırmızıdan arındırılmış filtre ve mavi filtre ile elde edilmiş fundus fotoğrafları gösterilmiştir.



Şekil-5. A) Normal bir fundusun renkli fundus fotoğrafı. B) Aynı normal fundusa ait kırmızıdan arındırılmış filtre ile alınan fotoğraf. C) Aynı normal fundusa ait mavi filtre ile alınan fotoğraf.

Yeşil dalga boyları oküler ortam tarafından çok fazla saçılıma uğramaz. Bu da ışığın büyük bir kısmının fundusa ulaştığı anlamına gelir. Bu filtre, özellikle katarakt mevcut olduğunda retina sinir lifi tabakasını (RSLT) incelemek için daha uygundur (11). Yeşil ışık, bir dereceye kadar sağlıklı bir RSLT tarafından yansıtılır. Glokom nedeniyle RSLT'de lokal hasar varsa, hasarlı bölge ile sağlıklı RSLT arasında daha koyu bir hat görülecektir. Kırmızıdan arındırılmış filtreyle görülen RSLT kusurları ile optik koherens tomografide görülen RSLT'nin incelenmesi arasında iyi bir korelasyon gösterilmiştir (12). Aynı zamanda kırmızıdan arındırılmış filtre ile yapıların kontrastları daha belirgin hale geldiği için glokomatöz hasarda optik diskteki cup/disk oranı daha kolay ve net değerlendirilebilir.

Yeşil dalga boyları daha derin retina katmanlarına nüfuz etme avantajına sahiptir. İletilen yeşil ışığın çoğu, retina pigment epitelindeki melanin tarafından yansıtılır ve sonuçta retina patolojisinin en iyi şekilde görselleştirilmesi için eşit derecede koyu bir arka plan elde edilir. Vasküler yapılar da hemoglobin içeriğinden dolayı kanın neredeyse siyah görülmesi sebebiyle kolaylıkla incelenebilir.

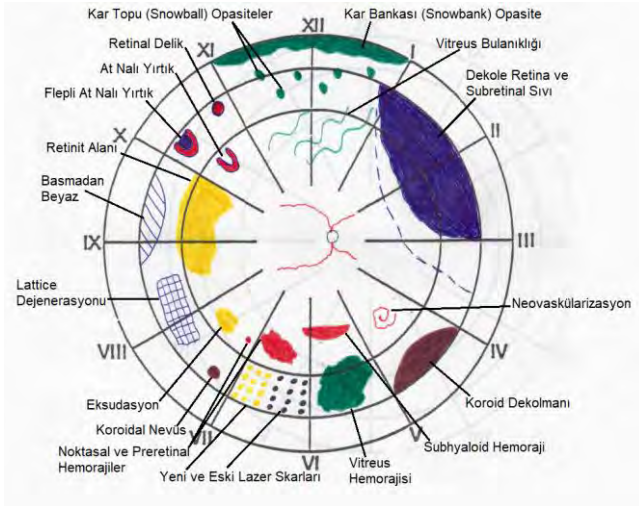
Yeşil ışığın dalga boyları koroid tabakasına nüfuz edememektedir. Bu nedenle retinal pigment lezyonlar ile

koroidal nevüslerin ayırımı amacıyla da kırmızıdan arındırılmış filtre kullanılabilir. Bu filtre ile incelendiğinde koroidal nevüsler kaybolmaktadır (9).

7. FUNDUS ÇİZİMİ

Fundus çizimi, günümüzde geniş açılı görüntüleme alabilen fundus kameralarının kullanımının artması nedeniyle giderek kullanımı azalsa da muayene sonucunda tespit edilen retinal patolojilerin dokümanite edilmesi için hala geçerli bir yöntemdir.

Bunun için tespit edilen patolojilerin çizimleri, foveayı merkez olarak konumlandıran dairelerin içerisinde yapılır. Bunun için hazır olarak bulunabilen standart fundus kartları, Amsler-Dubois kartları kullanılabilir. Fundus kartlarında genellikle eşmerkezli 3 adet daireden oluşan bir şema bulunur (Şekil-6) (13).



Şekil-6. Oftalmoskopik muayenede sık saptanan bulguların fundus çiziminde örnek dökümantasyonu.

Bu daireler merkez olarak foveayı kullanırken, rölatif olarak optik disk, majör vasküler yapılar ve ora serratanın konumu belirlenmiştir. Bu üç daire ise ekvator, ora serrata ve pars plananın anterior sınırını temsil etmektedir (13). Roma rakamları ise saat kadranı cinsinden fundus meridyenlerini göstermektedir. Aynı zamanda globun horizontal ve vertikal planda kesit şemaları da kart üzerinde bulunmakta ve vitreusta tespit edilen patolojiler bu şemalar üzerine kaydedilmektedir (3).

Aynı zamanda optik disk görünümünü ve patolojilerini kaydetmek için ayrı bir şema da mevcut olabilmektedir. Bu şemada da 5 adet eşmerkezli daire bulunmakta olup en dıştaki daire optik disk sınırını temsil etmektedir (3). Optik disk üzerinde bulunan cup dairelerin içerisine çizilerek boyut hesaplaması daireler kullanılarak yapılabilir. Optik disk başındaki majör kan damarları ve optik diskte solukluk da şema üzerinde belirtilebilir.

Fundus çiziminde standart renk kodları mevcuttur (Tablo-3) (7, 13, 14). Bu renk kodları, fundus çizimlerinin daha kolay okunabilmesini ve karşılaştırma yapılabilmesini sağlar.

Tablo-3. Fundus çiziminde kullanılan renk kodları (7, 13, 14).

Renk	Anatomik Özellik
Kırmızı	Retinal arterler, yatışık retina ^a , retinal kanama, retinal neovaskülarizasyon
Mavi	Retinal venler, dekolle retina, retinal ödem
Kırmızı ile çerçevelenmiş mavi	Retinal yırtıklar
Yeşil	Ortam opasiteleri, vitreus bulanıklığı ve opasiteleri
Sarı	Retinal eksudalar, epiretinal membranlar
Kahverengi	Pigmente lezyonlar, koroid dekolmanı
Siyah	Hiperpigmentasyon, ora serrata

^a Yatışık retina renksiz bırakılarak da gösterilebilir.

Fundusun çizimi öncelikle ekvator posteriorundan yani santralden başlar. Muayene perifer retinaya doğru ilerledikçe her meridyende tespit edilen bulgular çizilir. Tespit edilen lezyonlar doğru renk kodu, boyut, şekil, lokasyon, elevasyonu gösterecek şekilde ve retinal vasküler yapılarla ilişkisini yansıtacak şekilde çizilmelidir. Ancak sferik şekilli olan fundusun, düz zemin üzerine anatomik olarak doğru aktarılması kolay olmayabilmektedir. Örneğin, gerçekte glob ekvatorunun çevresi, ora serratanın çevresinden daha büyüktür. Ancak standart fundus şemalarında bu tam tersi olarak görülmektedir. Bu da ekvator anteriorunda bulunan lezyonların çizimlerinde lezyon boyutlarının hatalı olarak olduğundan daha büyük çizilmesine neden olmaktadır (3).

Direkt oftalmoskop ile yapılan muayenede çizimde görüş açısının kısıtlı olmasından dolayı daha çok optik disk ve arka kutup ile ilgili çizimler yapılabilmektedir.

İndirekt oftalmoskopiyle ise fundusun detaylı ve geniş açılı muayenesi mümkün olmakta, böylece birçok lezyon şema üzerinde belirtilebilmektedir. Ancak burada önemli olan görüntünün vertikal ve lateral olarak ters çevrilmiş olduğunun unutulmamasıdır. Bu nedenle tespit edilen lezyonlar fundus şemasına aktarılırken görüntüye göre 180° karşısına çizimler yapılmalıdır. Böylece lezyonların doğru lokasyonları belirtilmiş olur. Ancak bu da belli bir tecrübe ve pratik gerektirmektedir. Bu nedenle tecrübe sahibi olmayan bir oftalmolog fundus çizimlerini yaparken, indirekt oftalmoskop ile muayene edilen supin pozisyonundaki bir hastanın göğsüne fundus şemasını ters yani saat 12 meridyeni hastanın ayaklarını gösterecek şekilde yerleştirebilir. Böylece fundus görüntüsünü gördüğü şekliyle çizmesi lokalizasyonları doğru olarak gösterecektir (3).

Yarı lamba ile yapılan muayenede de kullanılan lens tipine göre görüntünün ters çevrilmiş ya da düz olduğu kullanıcı tarafından bilinmeli ve çizim buna göre yapılmalıdır.

Günümüzde elektronik sistemler üzerinde de çizim modülleri bulunmaktadır. Ancak pek çok oftalmolog lezyonların yazılı tanımlamalarını veya fundus fotoğrafları ile dokümantasyonunu kullanmaktadır.

KAYNAKLAR

1. Diwakar K, Sailaja Y, Vel D, Fakruddin S, Gangadhara T, Salman B. Comparative studies on mydriatic effect of tropicamide 0.8% and phenylephrin 5.0% in teenagers & geriatric people. *Int J Res Hosp Clin Pharm.* 2019; 1(2): 65–73.
2. Yazdani N, Sadeghi R, Momeni-Moghaddam H, Zarifmahmoudi L, Ehsaei A. Comparison of cyclopentolate versus tropicamide cycloplegia: A systematic review and meta-analysis. *J Optim.* 2018; 11(3): 135–143.
3. Blomquist PH. *Practical Ophthalmology: A Manual for Beginning Residents.* 7th edition. San Francisco, American Academy of Ophthalmology; 2015; 159–171, 234–254.
4. Bhatia J, Varghese M, Bhatia A. Effect of 10% phenylephrine eye drops on systemic blood pressure in normotensive & hypertensive patient. *Oman Med J.* 2009; 24(1): 30–32.
5. Mitchell A, Hall RW, Erickson SW, Yates C, Lowery S, Hendrickson H. Systemic Absorption of Cyclopentolate and Adverse Events After Retinopathy of Prematurity Exams. *Curr Eye Res.* 2016; 41(12): 1601–1607.
6. Spokes D. How to use an ophthalmoscope. *BMJ.* 2004; 329: s56.
7. Özdemir HB. Temel Retina Hastalıklarına Güncel Yaklaşımlar. In: Gürelik G, editor. *Retina.* Ankara: Anadolu Kitabevi; 2022; 37–45.
8. Raevis J, Hariprasad SM, Shrier E. The Depressing Part of Retina: A Review of Scleral Depression and Scleral Indentation. *Ophthalmic Surg Lasers Imaging Retina.* 2021; 52(2): 58–60.
9. Leburg S. Rediscover your red-free. *Rev Optom.* 2021 Jan; 158(1): 72–73.
10. Ruia S, Tripathy K. Fluorescein Angiography. In: StatPearls [Internet]. Treasure Island (FL): StatPearls Publishing; 2026 Jan.
11. Mishra C, Tripathy K. Fundus Camera. In: StatPearls [Internet]. Treasure Island (FL): StatPearls Publishing; 2026 Jan.
12. Lim AB, Park JH, Jung JH, Yoo C, Kim YY. Characteristics of diffuse retinal nerve fiber layer defects in red-free photographs as observed in optical coherence tomography en face images. *BMC Ophthalmol.* 2020; 20(1): 16.

13. Valappil S, Jayan A. Retinal drawing. *Kerala J Ophthalmol*. 2019; 31(3): 251–254.
14. Jayanna S, Shanmugam PM. It is time for more colors! *Indian J Ophthalmol*. 2022; 70(10): 3698–3700.
15. Hong D, Tripathy K. Tropicamide. In: *StatPearls* [Internet]. Treasure Island (FL): StatPearls Publishing; 2026 Jan.

BÖLÜM 7

FUNDUS KAMERA

Dr. Özer Sakin

Ege Üniversitesi Tıp Fakültesi
Göz Hastalıkları Anabilim Dalı

Doç. Dr. Cumali Değirmenci

Ege Üniversitesi Tıp Fakültesi
Göz Hastalıkları Anabilim Dalı

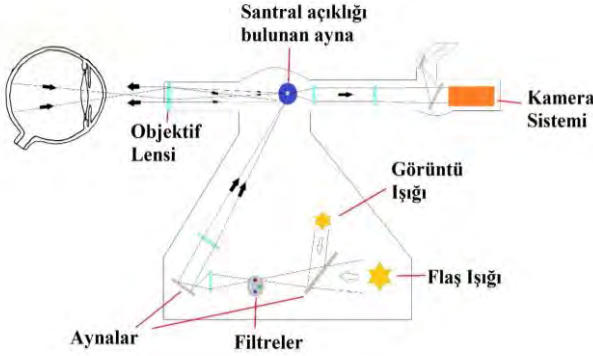
Doç. Dr. Serhad Nalçacı

Ege Üniversitesi Tıp Fakültesi
Göz Hastalıkları Anabilim Dalı

Geçmiş yıllardan beri fundus kameralar da fundusun görüntülenmesi için kullanılmaktadır ve arka segment patolojilerinin tanı, tedavi ve takibinde önemlidir. Tarihçesine bakacak olursak Jackman ve Webster, 1886'da retina fotoğraflarını yayınlayan ilk kişilerdir (1). Bir sonraki önemli adım ise Carl Zeiss tarafından geliştirilen ve ticari olarak 1926 yılında piyasaya sunulan ilk fundus kameradır (1). Bunu görüş alanında yapılan geliştirmeler takip etmiştir. Elektronik flaş tüpünün icadı, ışığın pupil içinden yönlendirilmesini sağlamıştır. Hansell ve Beeson bunu 1953'te başarıyla kameraya entegre etmiştir (1). 1960'ta çığır açan 148° görüş alanına sahip Pomerantzeff Equator-Plus fundus kamera ortaya çıkmıştır (1). Son yıllarda, konfokal taramalı lazer oftalmoskopi, zayıf dilatasyondan kaynaklanan aberasyonları en aza indirmek ve yüksek kontrastlı, ayrıntılı görüntüler üretmek için bir çözüm olarak ortaya çıkmıştır. Yıllar geçtikçe, kamera sistemleri daha keskin görüntüler, non-midriyatik geniş açı seçenekleri, pupil takibi, ultra geniş açı

görüntüleme, yapay zekâ entegrasyonu, akıllı telefon ile fundus görüntüleme gibi pek çok özellikle donatılmıştır.

Fundus kameralar temelde indirekt oftalmoskopinin optik prensiplerini kullanan, çok sayıda lens, prizma ve bir adet kameradan oluşan bir sistemdir (Şekil-1).



Şekil-1. Standart bir fundus kameraya ait optik dinamikler (3).

Görüntü ışığı (gözlem için) ve flaş ışığı (fotoğraflama için) iki ayrı ışık kaynağından çıkar ve bu ışınlar ayna tarafından üst üste bindirilerek aynı yolu sistem boyunca takip eder (2). Işınlar filtrelerden geçtikten sonra bir aynadan daha yansiyarak bir dizi lens yardımı ile gözlemin yapılabilmesi için santral açıklığı bulunan aynaya projekte edilir. Buradan yansıyan ışınlar objektif lensinden çıkarak göze kornea tabakasından girer. Görüntü kalitesinin iyi bir düzeyde olmasını sağlamak için asferik tasarımda olan bu objektif lensi, indirekt oftalmoskopideki toplayıcı lens ile aynı prensipte çalışarak aydınlatma ve gözlem ışınlarını birbirinden ayırır (2). Aydınlatma ışınları pupil sınırından girerken, görüntüye ait ışınlar pupil santralinden geçer. Aynı zamanda korneal ışık yansımaları da bu şekilde elimine edilmiş olur. Görüntüye ait ışınlar da aynanın santral

açıklığından ve bir dizi düzeltici lensten geçtikten sonra kamera sistemine ulaşarak görüntü elde edilir.

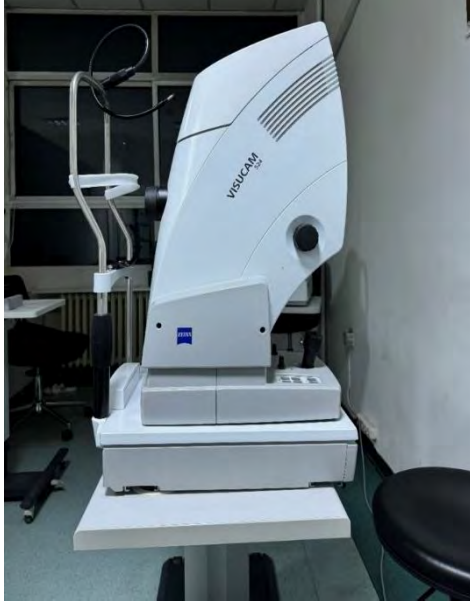Artefaktlardan arındırılmış bir görüntü için çoğu fundus kamerada iyi bir pupil dilatasyonu önerilmektedir. Ancak modern cihazlarda dilate olmayan pupilde de görüntü almak mümkündür. Retinayı stimüle etmeyen kızılötesi ışınlarla retina odaklandıktan ve görüntü oluşturulduktan sonra flaş pupil konstriksiyonundan daha kısa bir süre içerisinde retinayı aydınlatarak görüntünün elde edilmesini sağlamaktadır (2).

Fundus görüntüleme sistemleri genellikle non-kontakt olsalar da korneaya temas eden kontakt modeller de mevcuttur. Örneğin; kontakt ultra geniş açı fundus kamerası RetCam Envision (Natus Medical Incorporated, Wisconsin, Amerika Birleşik Devletleri), Prematüre Retinopatisi (ROP) riski taşıyan veya tespit edilmiş olan yenidoğanların teşhisi ve takibi için yaygın olarak kullanılmaktadır (3).

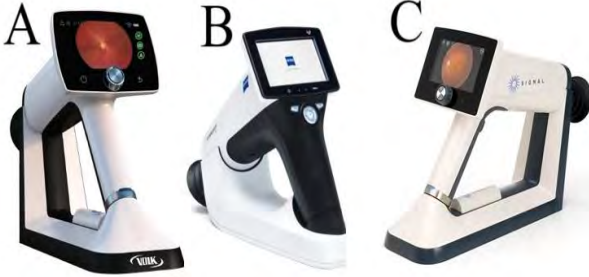Masaüstü sistemler haricinde mobil elde taşınabilir fundus kameralar ve akıllı telefon tabanlı sistemler ortaya çıkmıştır. Aynı zamanda 50° derecelik görüş alanına sahip geleneksel masaüstü fundus kameraları geliştirilerek geniş açı ve ultra geniş açı özelliklerine sahip sistemler de kullanıma girmiştir. Geniş açılı fundus görüntüleme, 50° derecenin üzerinde retina görüntülerinin alınması olarak tanımlanmaktadır (4). Ultra geniş açılı fundus görüntüleme ise 100°den fazla alan olarak tanımlanmıştır (4).

Modern masaüstü sistemlere TRC-NW8Fplus (Topcon, Tokyo, Japonya), Visucam (Zeiss, Oberkochen, Almanya) (Şekil-2), iCam (Optovue, Kaliforniya, Amerika Birleşik Devletleri) gibi cihazlar örnek verilebilir (1).

Signal (Topcon, Tokyo, Japonya), Pictor Prestige (Volk Optical, Ohio, Amerika Birleşik Devletleri), Visuscout 100 (Zeiss, Oberkochen, Almanya) ise piyasadaki elde taşınabilir fundus kameralardan bazılarıdır. Bu cihazlar kullanımda yüksek mobilite sağlamaktadır (Şekil-3) (1).



Şekil-2. Kliniğimizde kullanımda olan Visucam 524 (Zeiss, Oberkochen, Almanya) fundus kamera.



Şekil-3. Elde taşınabilir fundus kameralar.
A) Pictor Prestige (Volk Optical, Ohio, ABD) (8).
B) Visuscout 100 (Zeiss, Oberkochen, Almanya) (9).
C) Signal (Topcon, Tokyo, Japonya) (10).

Teknolojik ilerlemeler, akıllı telefon tabanlı eklentilerin ve entegre lens adaptörlerinin akıllı telefonu bir fundus kamerasına dönüştürmesine olanak tanır hale gelmiş ve akıllı telefon tabanlı fundus görüntüleme sistemlerinin ortaya çıkmasını sağlamıştır. Kolay kullanım, düşük maliyet, immobil ve çocuk hastalarda kullanım kolaylığı bu sistemlerin avantajları arasında sayılabilir. Amerikan Gıda ve İlaç Dairesi tarafından onaylı bazı akıllı telefon tabanlı fundus görüntüleme sistemlerine örnek olarak Welch Allyn iExaminer (Welch Allyn, New York, Amerika Birleşik Devletleri), iNview (Volk Optical, Ohio, Amerika Birleşik Devletleri), D-Eye (D-Eye Srl, Padova, İtalya) sayılabilir (Şekil-4) (3).



Şekil-4. Akıllı telefona entegre fundus görüntüleme sistemleri (5).
A) iNview (Volk Optical, Ohio, Amerika Birleşik Devletleri).
B) D-Eye (D-Eye Srl, Padova, İtalya)
C) Welch Allyn iExaminer (Welch Allyn, New York, Amerika Birleşik Devletleri).

Volk Optical tarafından geliştirilen iNview, akıllı telefon flaşını yansıtarak retinayı aydınlatır ve arka kutbun tamamını non-dilate bir gözde tek bir görüntüde 50° açıyla görüntüleyebilmektedir (5).

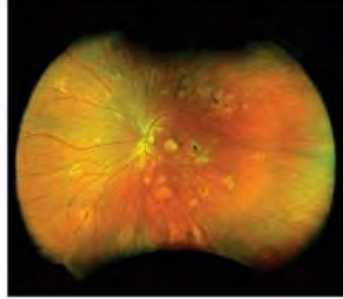
Welch Allyn iExaminer ise PanOptic Ophthalmoscope (Welch Allyn, New York, ABD) ile akıllı telefon entegrasyonunu sağlayan bir eklenti olarak çalışarak dijital bir fundus görüntüleme cihazı elde edilmesine olanak tanımaktadır (1). D-Eye (D-Eye Srl, Padova, İtalya), Russo ve arkadaşları tarafından geliştirilmiş olan, akıllı telefona eklenti olarak

takılabilen, retina görüntülerini yakalamak için küçük, taşınabilir ve ucuz bir retinal görüntüleme sistemidir (6). Kornea yansımalarını azaltmak için çapraz polarizasyon tekniğini kullanan ve hastanın kırma kusurlarını önlemek için akıllı telefonun otomatik odaklama özelliğiyle entegre çalışan ve retinayı aydınlatmak için telefonun flaşını kullanan D-Eye, dilate olmayan gözlerde bile retina görüntülenmesine olanak tanımaktadır (6).

Günümüzde konfokal taramalı lazer oftalmoskop tabanlı fundus görüntüleme sistemleri giderek daha fazla kullanılmaktadır. Bu sistemler retinayı aydınlatmak için flaş ışınları yerine hızlı tarayıcı lazer ışınlarını (örn, 670 nm diod lazer) kullanır (7). İndirekt oftalmoskop ve geleneksel fundus kameraların aksine, pupil alanının küçük bir kısmını aydınlatma olarak kullanırken, büyük kısmını ise ışığın toplanması yani görüntü için kullanılmaktadır (7). Bu, ışınların toplanmasındaki verimliliği artırarak ve elde edilen görüntülerdeki ışık saçılmasını azaltarak odak düzleminde keskin, yüksek kontrastlı bir görüntü oluşturur.

Bu cihazlardaki, lazer ışınları aynalar yardımı ile ızgara şeklinde bir patern çizerek, çok küçük bir noktaya kısa bir süre için tüm enerjiyi yönlendirir. Aynı zamanda her noktadan gelen ışınlar toplanarak senkronize bir şekilde çözümlenerek fundus görüntüsü oluşturulur (7).

Kullanımdaki konfokal taramalı lazer oftalmoskop tabanlı fundus kameralarından biri olan Optos Silverstone (Optos, Birleşik Krallık), temassız olarak 200 derecelik görüş alanına sahip, ultra geniş açılı bir fundus kamerasıdır (Şekil-5) (3). Bu görüntüleme sisteminde ultra geniş açı fundus görüntüleme, koroid görüntüleme, fundus otofloresansı (FAF), fundus floresein anjiyografi (FFA), indosiyenin yeşili anjiyografi (İSYA) ve optik koherens tomografi (OKT) bulunmaktadır (3). Eidon (CenterVue, İtalya) da konfokal taramalı lazer oftalmoskop tabanlı fundus kameralarından bir başkasıdır (3).



Şekil-5. Konfokal taramalı lazer oftalmoskop tabanlı fundus kameralarından biri olan Optos Silverstone (Optos, Birleşik Krallık) ve 200° ultra geniş açı fundus görüntüsü (11).

Modern fundus kameralarda, renkli fundus görüntüleme dışında farklı görüntüleme modaliteleri de mevcuttur. Kırmızıdan arındırılmış fundus görüntüleme, fundus otofloresans, çok renkli fundus görüntüleme bunlardan bazılarıdır.

Kırmızıdan arındırılmış fundus görüntüleme, indirekt oftalmoskopideki benzer olarak yeşil kontrast filtreleri kullanarak retinanın monokromatik olarak iyi bir görüntüsünün elde edildiği modalitedir. Çünkü insan gözünün en yüksek spektral duyarlılığı olan 555 nm dalga boyları, renk spektrumunda yeşil-sarı bölgesine karşılık gelmektedir (3). Bu modalitede retina damar yapısı ve sinir lifi katmanları daha iyi görülür. Kırmızıdan arındırılmış fundus görüntüsü, rutin şekilde FFA'dan önce temel görüntü olarak alınır.

Fundus otofloresansı (FAF), floroforların floresan özelliklerini kullanır. Retinadaki önemli floroforlar lipofuscin ve melanindir (3). Lipofuscin, retina pigment epiteli (RPE) hücrelerinde fotoreseptör dış segmentlerinin lizozomal yıkımı sırasında oluşan ve tam olarak parçalanamayan lipid-protein komplekslerinin birikimi sonucu ortaya çıkan bir yan üründür.

Lipofuscin pigmentlerinin konsantrasyonu, fovea hariç, retinanın ekvatorundan arka kutbuna doğru artar (3).

Lipofuscin, 470 nm dalga boyuna sahip mavi spektrumdaki ışığı emer ve 600-610 nm dalga boyuna sahip sarı-yeşil spektrumdaki ışığı yayar (3). Lipofuscin bazlı otofloresan, kısa dalga otofloresan veya mavi otofloresan olarak isimlendirilmektedir (3). Melanin, 787 nm'lik bir uyarılma dalga boyuna sahiptir ve yakın kızılötesi dalga boyunda ışık yayar. Bu nedenle melanin bazlı otofloresan, yakın kızılötesi otofloresan olarak isimlendirilmektedir (3).

Mavi otofloresansta, foveada daha az lipofuscin olması nedeniyle fovea daha koyudur (hipo-otofloresan) (3). Buna karşılık melanin bazlı otofloresansta fovea, bu bölgedeki en yüksek melanin konsantrasyonu nedeniyle daha parlaktır (hiper-otofloresan) (3). FAF'ın, santral seröz koryoretinopati (SSR), yaşa bağlı makula dejenerasyonu (YBMD), retinal distrofiler ve koroidit gibi çeşitli hastalıklarda tanısallık ve prognostik önemi vardır.

Çok renkli görüntüleme, aynı anda üç yansıma görüntüsünü eş zamanlı yakalamak için konfokal taramalı lazer oftalmoskop kullanır. Bunlar mavi yansıma (488 nm), yeşil yansıma (515 nm) ve yakın kızılötesi yansımadır (820 nm) (3). Mavi yansıma, iç retina katmanlarının ayrıntılarını sağlar. Yeşil yansıma, retinal kan damarlarını ve varsa retina katmanlarındaki eksudaları ayrıntılandırır. Kızılötesi yansıma, RPE anormallikleri de dahil olmak üzere dış retinanın ayrıntılarını verir.

Çok renkli görüntüleme, YBMD, Diyabetik Retinopati, Vitreoretinal Arayüz Bozuklukları, Retinal Ven Tıkanıklıkları ve Retinal Distrofiler gibi hastalıkların teşhisinde ve tedavisinde etkili bulunmuştur.

KAYNAKLAR

1. Panwar N, Huang P, Lee J, et al. Fundus Photography in the 21st Century--A Review of Recent Technological Advances and Their Implications for Worldwide Healthcare. *Telemed J E Health* 2016; 22: 198-208.
2. Yanoff M, Duker JS. *Ophthalmology*. Amsterdam, Elsevier 2019; 57-58.
3. Mishra C, Tripathy K. Fundus Camera. In: *StatPearls* [Internet]. Treasure Island (FL), StatPearls Publishing 2026 Jan.
4. Lucente A, Taloni A, Scorcia V, Giannaccare G. Widefield and Ultra-Widefield Retinal Imaging: A Geometrical Analysis. *Life* (Basel) 2023; 13: 202.
5. Karakaya M, Hacisoftaoglu RE. Comparison of smartphone-based retinal imaging systems for diabetic retinopathy detection using deep learning. *BMC Bioinformatics* 2020; 21(Suppl 4): 259.
6. Russo A, Morescalchi F, Costagliola C, et al. Comparison of Smartphone Ophthalmoscopy With Slit-Lamp Biomicroscopy for Grading Diabetic Retinopathy. *Am J Ophthalmol* 2015; 159: 360-364.e1.
7. Brodie SE, Gupta PC, Irsch K, et al. Basic and Clinical Science Course, Section 03: Clinical Optics. San Francisco, American Academy of Ophthalmology 2019; 301-302.
8. Volk Optical. <https://www.volk.com/> (28 Mart 2026).
9. Zeiss. <https://www.zeiss.com/> (28 Mart 2026).
10. Topcon Healthcare. <https://topconhealthcare.eu/> (28 Mart 2026).
11. Optos. <https://www.optos.com/products/silverstone/> (28 Mart 2026).

EGE TIP AYIN KİTAPLARINDAN YAYIMLANMIŞ ÖRNEKLER

<u>S.NO</u>	<u>YIL</u>	<u>KİTABIN ADI</u>
109.	2010	İdiyopatik Hiperhidrozis ve Tedavisi Editör: Prof. Dr. Ufuk ÇAĞIRICI
110.	2011	Grip (İnfluenza) Editör: Doç. Dr. Candan ÇİÇEK
111.	2011	Her Şeye Rağmen Etik Editör: Doç. Dr. Çağatay ÜSTÜN
112.	2011	İnsan Gelişiminin Erken Dönemi ve Plasental Bozukluklar Editör: Prof. Dr. Hüseyin YILMAZ
113.	2011	Geriatride 5D'ler Editör: Prof. Dr. Sibel ÜLKER GÖKSEL Doç. Dr. Fulden SARAÇ
114.	2011	Geriatride Sık Rastlanan Tıbbi Sorunlar Editör: Prof. Dr. Sibel ÜLKER GÖKSEL Yrd. Doç. Dr. Mehmet Akif YALÇIN
115.	2012	Menopoz Editör: Prof. Dr. Kemal ÖZTEKİN
116.	2012	Göğüs Ağrılı Hastaya Yaklaşım Editör: Prof. Dr. Mehdi ZOGHİ
117.	2012	Lokal Anestezikler Editör: Doç. Dr. Semra KARAMAN Prof. Dr. Aytül ÖNAL
118.	2013	Cumhuriyetten Önce ve Sonra Ülkemizde Hastaneler, Çocuk Hastaneleri ve Tıp Eğitimi Editör: Prof. Dr. Baha TANELİ Doç. Dr. Hatice ŞAHİN
119.	2013	Kan Yolu İle Bulaşan İnfeksiyöz Etkenler Editör: Prof. Dr. Rüşan YAZAN SERTÖZ
120.	2013	Diş Hekimliğinde Anestezi ve Analjezi Editör: Prof. Dr. Taner BALCIOĞLU Prof. Dr. Bahar SEZER
121.	2013	Başarı Yolunda Rüzgarını Kendin Yarat Editör: Doç. Dr. Tezan BİLDİK
122.	2013	Ötanazi Editör: Doç. Dr. Çağatay ÜSTÜN
123.	2014	Konjenital Kalp Cerrahisi ve Anestezi Editör: Doç. Dr. Seden KOCABAŞ
124.	2014	Sağlıkta Şiddet Sorunu Editör: Doç. Dr. Çağatay ÜSTÜN
125.	2014	Mantarların Kanser Destek Tedavisinde Kullanımı Editör: Prof. Dr. Handan AK
126.	2015	Kanser Metabolizması Editör: Prof. Dr. Hikmet Hakan AYDIN

127. 2015 **Tıp-Etik-Hukuk Boyutuyla Kürtaj**
Editör: Doç. Dr. Çağatay ÜSTÜN
128. 2016 **Hemşirelikte Etik Karar Verme**
Editör: Doç. Dr. Çağatay ÜSTÜN
129. 2016 **Tıp-Etik-Hukuk Boyutuyla Hospiz**
Editör: Doç. Dr. Çağatay ÜSTÜN
130. 2017 **Mersin/Yaban Mersini Bitkisi Türleri ve Özellikleri**
Editör: Prof. Dr. Eser YILDIRIM SÖZMEN
131. 2018 **Tıp-Etik-Hukuk Açısından Cinsel Suçlarda Tıbbi Kastrasyon**
Editör: Prof. Dr. Çağatay ÜSTÜN
132. 2018 **Açık Kalp Cerrahisinde Anestezi ve Yoğun Bakım**
Editör: Prof. Dr. Seden KOCABAŞ
133. 2018 **Geriatrik Sendromlarda Yeni Ufuklar**
Editör: Uzm. Dr. Sumru SAVAŞ
134. 2018 **Sağlık Hukuku Kavramının Temel Boyutları**
Editör: Prof. Dr. Çağatay ÜSTÜN
135. 2018 **Nöral Tüp Gelişimi ve Nöral Tüp Defektleri**
Editör: Prof. Dr. Ayşegül UYSAL
136. 2019 **Venöz Tromboemboli ve Anestezi**
Editör: Prof. Dr. Semra KARAMAN
137. 2019 **Luteinin Sağlık Üzerine Etkileri**
Editör: Prof. Dr. Bülent KARABULUT
138. 2020 **Tıp ve Hemşirelik Tarihi Açısından Florence Nightingale'in Önemi**
Editör: Prof. Dr. Çağatay ÜSTÜN
139. 2020 **Siroz ve Komplikasyon Yönetimi**
Editör: Uzm. Dr. Ferit ÇELİK
140. 2020 **Gestasyonel Diyabete Multidisipliner Yaklaşım**
Editör: Uzm. Dr. Aslı KILAVUZ
141. 2020 **Perioperatif Kan Transfüzyonu**
Editör: Doç. Dr. İlkben GÜNÜŞEN
142. 2020 **Mikrobiyota İçimizdeki Evren**
Editör: Prof. Dr. Özlem YILMAZ
143. 2021 **Glioblastomda Moleküler Mekanizmalar, Tanı ve Güncel Tedavi Yaklaşımları**
Editör: Doç. Dr. Erkin Özgiray

144. 2021 **COVID-19 Pandemisinin Tıp, Etik ve Sosyal Alanlardaki Etkilerine Bakış**
Editör: Prof. Dr. Çağatay ÜSTÜN
145. 2021 **Spontan Pnömotoraks ve Tedavisi**
Editör: Prof. Dr. Ufuk ÇAĞIRICI
146. 2021 **Oküler Yüzey ve Dermatolojik Hastalıklar**
Editör: Doç. Dr. Melis Palamar ONAY
147. 2022 **Orbita Tümörleri**
Editör: Doç. Dr. Melis PALAMAR ONAY
148. 2022 **Robot Yardımlı Cerrahide Anestezi**
Editör: Prof. Dr. Işık ALPER
149. 2023 **Tiroid İlişkili Orbitopatide Tanı, Tedavi ve Yönetim**
Editör: Prof. Dr. Melis Palamar Onay
150. 2023 **Psikoonkoloji ve Kansere Bütüncül Yaklaşım**
Editör: Doç. Dr. Fatma SERT
151. 2023 **Keratokonusta Tanı**
Editör: Doç. Dr. Özlem Barut Selver
152. 2023 **Görme Parametreleri**
Editör: Doç. Dr. Cumali Değirmenci
153. 2024 **Cinsiyet Kavramına Psikiyatrik Yaklaşım ve Anlayış**
Editör: Prof. Dr. N. Burcu ÖZBARAN
154. 2024 **Beyin Metastazlarına Güncel Radyoterapi Yaklaşımı**
Editör: Prof. Dr. Emine Serra KAMER
155. 2025 **Nörotrofik Keratopati Tanı ve Tedavi Yaklaşımları**
Editör: Prof. Dr. Melis PALAMAR ONAY
156. 2025 **Oküler Ultrasonografi**
Editör: Prof. Dr. Filiz AFRASHİ
157. 2025 **Çocuk ve Ergenlerde Yeme ve Beslenme Bozuklukları**
Editör: Prof. Dr. N. Burcu Özbaran

Ayın Kitaplarına;

https://basimveyayinevi.ege.edu.tr/tr15096/tip_fakultesi_ayin_kitaplari.html

linkinden ulaşabilirsiniz.

Ege Üniversitesi Rektörlüğü Sağlık Uygulama ve Araştırma Merkezi
Müdürlüğü Kalite Direktörlüğü Yayın Birimi

Tel : (0232) 390 31 03

e-mail: egedergisi35@gmail.com

OFTALMOSKOPİ

Oftalmoskopi, yalnızca bir muayene yöntemi değil; göz hekimliğinde klinik karar süreçlerini şekillendiren temel değerlendirme araçlarından biridir. Retina ve optik sinir başı başta olmak üzere arka segment yapılarının doğrudan gözlemlenebilmesi, pek çok oftalmolojik ve sistemik hastalığın erken tanı ve takibinde belirleyici rol oynar. Bu yönüyle, teorik bilginin klinik deneyimle bütünleştiği vazgeçilmez bir klinik uygulamadır.

Bu kitapta, direkt ve indirekt oftalmoskopi teknikleri, kullanılan cihazların yapısal özellikleri, toplayıcı lensler ve optik prensipler klinik pratiğe entegre bir bakış açısıyla ele alınmıştır. Amaç, okuyucuya yalnızca teknik bilgi sunmak değil; arka segment muayenesini daha bilinçli, sistematik ve güvenli biçimde uygulayabilmesi için güçlü bir kavramsal ve pratik altyapı sağlamaktır.

Hem asistan hekimler hem de uzman hekimler için başvuru niteliği taşıyan bu eser, arka segment değerlendirmesinde klinik güveni artırmayı ve oftalmoskopiye sistematik bir yaklaşım kazandırmayı hedeflemektedir.



Ege Üniversitesi
Basım ve Yayınevi
Şube Müdürlüğü

ISBN: 978-605-338-499-1



Ege Üniversitesi Tıp Fakültesi Ayın Kitapları Serisi